

Carcinoma neuroendocrino de células pequeñas de laringe. Reporte de un caso.

Small-cell neuroendocrine carcinoma of the larynx. A case report.

Dinis Paulo Antunes Da Silva • Alberto Guillén Martínez • Marina Andreu Gálvez • Carlos Sánchez Sánchez
Francisco Rodríguez Domínguez • Alicia Sánchez Martínez • Tomás Esteban Sánchez

RESUMEN

Los autores presentan un caso de carcinoma neuroendocrino de células pequeñas tipo combinado de laringe. Se revisó la literatura en relación con los aspectos clínicos, diagnósticos y terapéuticos de este tumor muy poco frecuente.

Palabras clave: Tumor neuroendocrino, carcinoma de células pequeñas, laringe.

ABSTRACT

The authors present a case of small cell neuroendocrine carcinoma of the larynx. The literature was reviewed in relation to the clinical, diagnostic and therapeutic aspects of this very rare tumor.

Keywords: Neuroendocrine tumor, small cell carcinoma, larynx

INTRODUCCIÓN

Los tumores neuroendocrinos laríngeos son poco frecuentes, representando menos del 1% de los tumores de la laringe. Se clasifican en función de su origen en epiteliales y neurales. Los de origen neural se denominan paragangliomas y los de origen epitelial incluyen un espectro de neoplasias, entre los que se encuentran los tumores carcinoides típicos, los carcinoides atípicos y los carcinomas de células pequeñas^{1,2,8}.

La variedad carcinoma de células pequeñas es poco común (se han reportado alrededor de 200 casos en todo el mundo)¹⁰. Afectan principalmente a varones entre los 50 y 60 años con hábito tabáquico^{5,6,7} y se localizan fundamentalmente a nivel supraglótico, con predilección por la cara laríngea de la epiglotis y el repliegue aritenoepiglótico. Es reconocido como el tumor más letal de la laringe y debe considerarse diseminado en el momento del diagnóstico inicial. El 90% de los pacientes con este tumor, altamente agresivo, desarrollan enfermedad metastásica, siendo los sitios más comunes de metástasis los ganglios linfáticos cervicales, hígado, pulmón, huesos y médula ósea.²

El diagnóstico definitivo y diferencial es fundamentalmente anatomopatológico y se basa primariamente en la microscopía óptica y su confirmación por inmunohistoquímica y microscopía electrónica. El diagnóstico preciso es esencial porque la evolución, tratamiento y pronóstico varían ampliamente para las diferentes categorías neoplásicas^{2,3,4,5,8}. Microscópicamente está compuesto de láminas de células pequeñas, que tienen una alta relación núcleo/citoplasma y una cantidad mínima de citoplasma visible. Se pueden dividir en tres tipos: células de avena (oat cell), intermedias y combinadas⁵ (este último muy poco frecuente se han publicado solo 14 casos).¹¹

El tratamiento se basa en la poliquimioterapia y en la

Dinis Paulo Antunes Da Silva
Hospital General Universitario Santa Lúcia – Cartagena

Alberto Guillén Martínez
Hospital General Universitario Santa Lúcia – Cartagena

Marina Andreu Gálvez
Hospital General Universitario Santa Lúcia – Cartagena

Carlos Sánchez Sánchez
Servicio de Anatomía Patológica Hospital General Universitario Santa Lucia – Cartagena

Francisco Rodríguez Domínguez
Hospital General Universitario Santa Lúcia – Cartagena

Alicia Sánchez Martínez
Servicio de Urgencias - Hospital Universitario Los Arcos del Mar Menor

Tomás Esteban Sánchez
Jefe de Servicio ORL - Hospital General Universitario Santa Lucia – Cartagena

Correspondencia:
Dinis Paulo Antunes Da Silva
dpasilva@gmail.com

Artigo recebido a 21 de Dezembro de 2017. Aceite para publicação a 1 de Março de 2018.

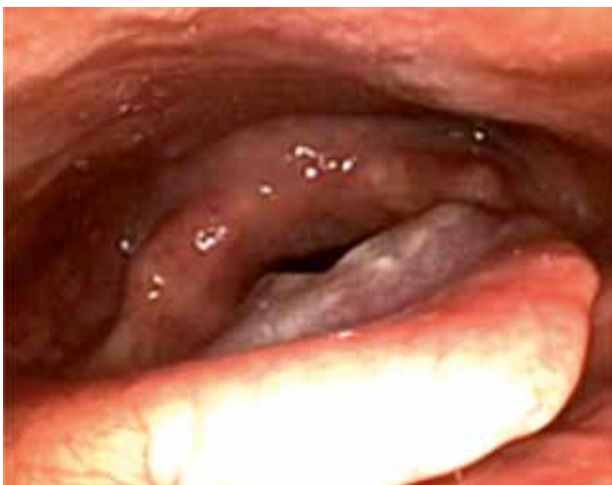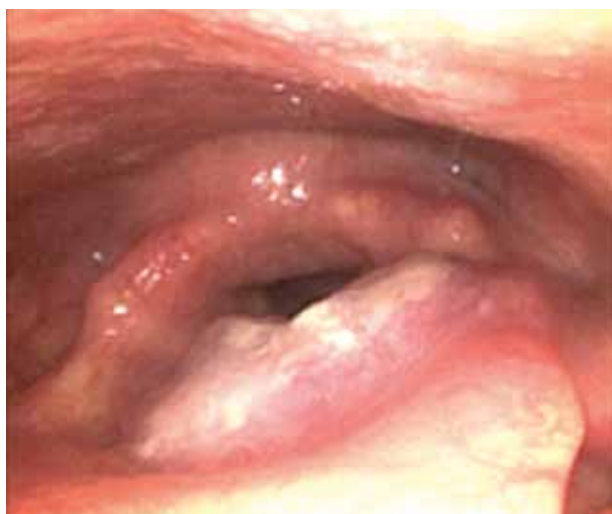radioterapia concomitante. El pronóstico es infausto con una tasa de supervivencia a los 5 años del 5%.^{5,9,11}

DESCRIPCIÓN DEL CASO

Paciente varón de 56 años, fumador de 40 paquetes/año, bebedor importante (más de 3 U.B.E/día) que acudió a consulta por odinofagia de tres meses de evolución. La exploración orofaríngea fue normal y en la rinofibrolaringoscopia se observó una lesión vegetante de cara laríngea de epiglotis que afectaba el repliegue aritenoepiglótico izquierdo (imagen 1 y 2). A nivel cervical se palpaba una adenopatía dura en nivel III izquierdo y otra adenopatía no indurada en nivel II derecho. Se realiza biopsia mediante cirugía endolaríngea funcional (CELF) de la tumoración laríngea.

IMAGEN 1 Y 2

Rinofibrolaringoscopia - lesión vegetante de cara laríngea de epiglotis con afectación del repliegue aritenoepiglótico izquierdo



En el análisis microscópico de la muestra enviada a anatomía patológica, se observaba corion subepitelial ocupado por proliferación en nidos de células de pequeña talla, de núcleos hiper cromáticos, sin nucléolo, con apoptosis, moldeados. Estudio inmunohistoquímico:

PAN K (citoqueratinas amplio espectro: AE1/AE3): positivo con patrón de Golgi. CHR (Cromogranina A): Negativo. SYN (Sinaptofisina): positividad heterogénea. CD56: positividad difusa. LEU 7 (HNK-1/CD57): negativo. TTF-1 (Thyroid Transcription Factor-1): positividad difusa, MIB1 (Ki67): positividad nuclear del 90% con alta actividad proliferativa, P63 y CK 5/6 positivo en nidos de células escamosas, todo esto compatible con carcinoma neuroendocrino indiferenciado de células pequeñas de tipo combinado (con carcinoma de células escamosas) (imagen 3,4 y 5).

IMAGEN 3

Nidos redondeados de tipo escamoso rodeados de células de talla pequeña (oat cell)

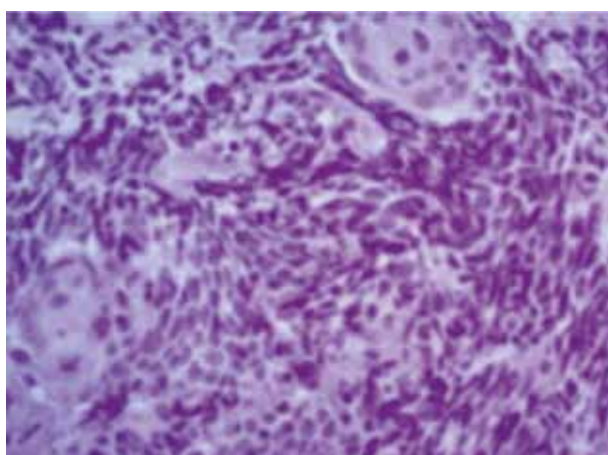
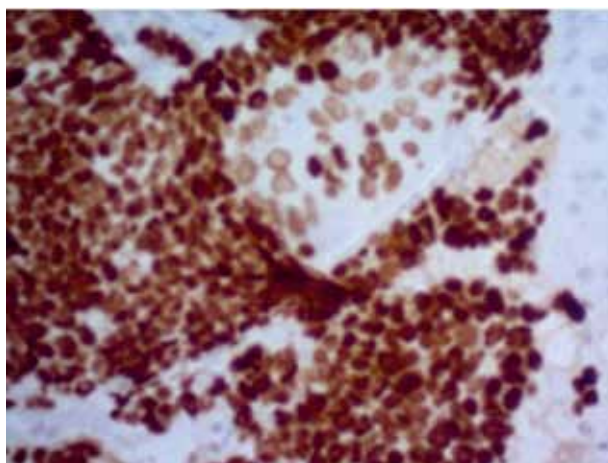


IMAGEN 4

Positividad fuerte para TTF-1 para células pequeñas y débil para las células escamosas.



Se pidió TC de cuello con contraste iv observándose una lesión de 20x6 mm a nivel epiglótico con afectación del repliegue aritenoepiglótico, presencia de una adenopatía de 17 mm a nivel de bifurcación carotídea izquierda y otras adenopatías a nivel laterocervical derecho sin características de malignidad (imagen 6). Al tratarse de un estadio III-IV se realiza una PET-TC donde se observa un incremento metabólico en las lesiones descritas a

IMAGEN 5

Positividad de CK5/6 en epitelio y en nidos de células escamosas

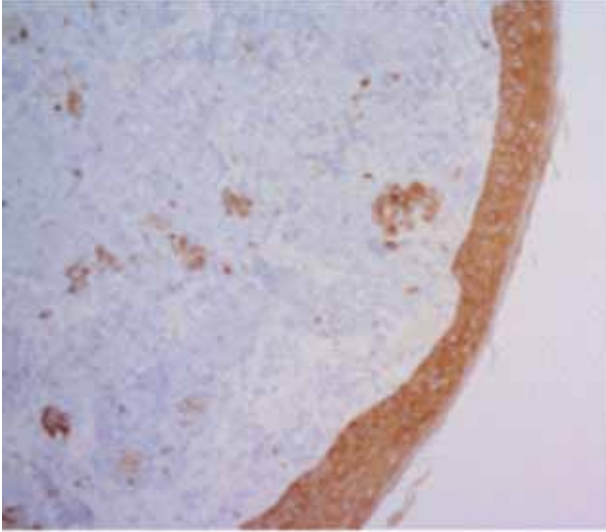
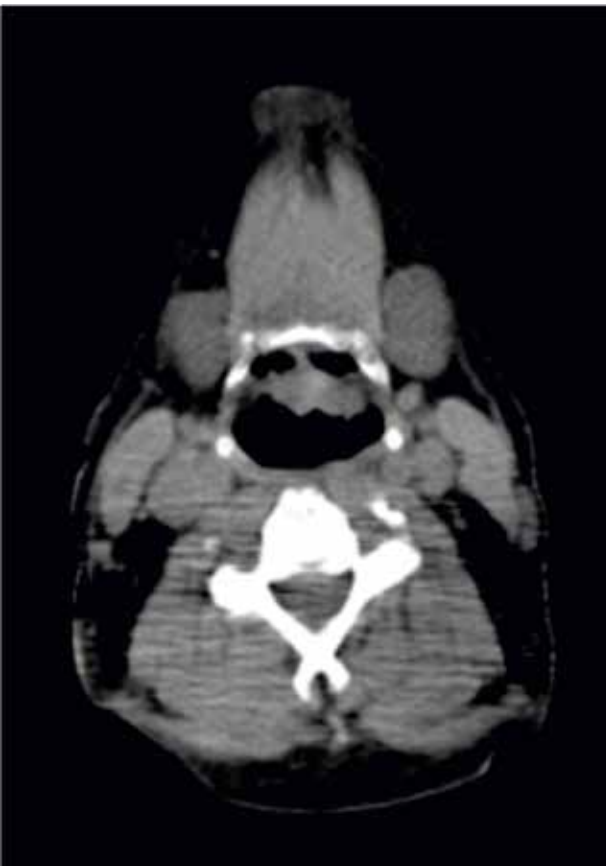

IMAGEN 6

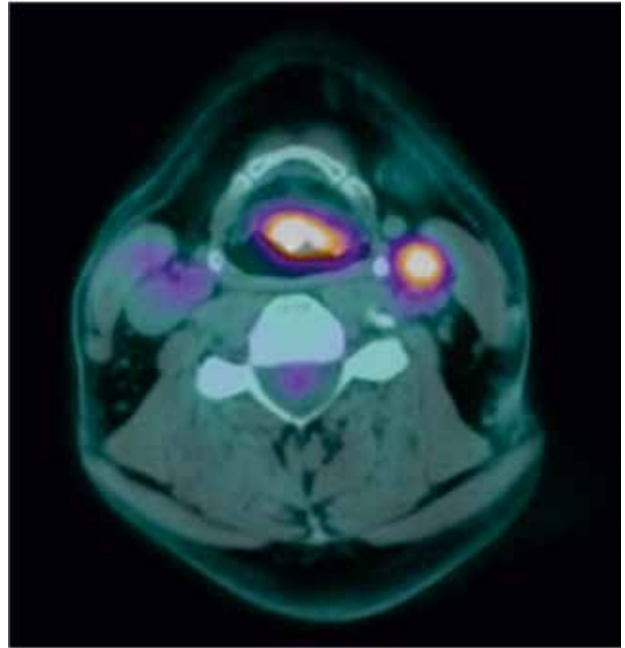
TC de cuello con contraste iv observándose una lesión a nivel epiglótico con afectación del repliegue aritenopiglótico, presencia de una adenopatía de a nivel de bifurcación carotídea izquierda.



nivel de epiglotis, en adenopatía laterocervical izquierda (nivel III) sugestivo de tejido tumoral viable, y probable en adenopatías laterocervicales bilaterales (nivel IIA), sin evidencia de enfermedad maligna macroscópica activa en otras localizaciones (imagen 7).

IMAGEN 7

PET-TC donde se observa un incremento metabólico a nivel epiglótico con afectación del repliegue aritenopiglótico, en adenopatía laterocervical izquierda (nivel III) sugestivo de tejido tumoral viable



Se realiza derivación del paciente a oncología médica y radioterápica para empezar tratamiento con quimio-radioterapia.

DISCUSIÓN

El cáncer de cabeza y cuello es una enfermedad muy heterogénea que comprende una gran cantidad de tumores con características clínicas y etiológicamente diferentes¹². La gran mayoría de ellos son carcinomas de células escamosas, que constituyen el 95% de los tumores malignos de la laringe¹³ Los tumores neuroendocrinos de esta localización son poco frecuentes, representando menos del 1% de los tumores de la laringe¹ como sucede en el caso clínico que presentamos en este artículo.

El carcinoma neuroendocrino de células pequeñas debe distinguirse del carcinoma escamoso y de los restantes tumores que pueden asentar en esta región, como el carcinóide atípico, el carcinoma basaloide de células escamosas, el linfoma y el carcinoma neuroendocrino metastásico de células pequeñas. El diagnóstico diferencial es eminentemente anatomopatológico.

Histológicamente esta neoplasia se puede dividir en 3 tipos: células de avena, intermedias y combinadas. El tipo de células de avena se compone de capas de células pequeñas con núcleos hiper cromáticos y escaso citoplasma. Ocasionalmente, la interconexión de las células forma necrosis celular y la actividad mitótica es frecuente, pudiendo observarse también la formación de rosetones. En el tipo de célula intermedia, el patrón de crecimiento es similar, pero las células

son ligeramente más grandes, más poligonales, con forma de huso o fusiformes. El citoplasma es más prominente que en el tipo de células de avena. En el tipo combinado, que es el más raro de los 3 tipos, el tumor es una mezcla de carcinoma neuroendocrino de células pequeñas con otro tumor, generalmente carcinoma de células escamosas o adenocarcinoma. El carcinoma neuroendocrino de células pequeñas puede ser inmunorreactivo con citoqueratinas, antígeno epitelial de membrana (EMA), antígeno carcinoembriónico (CEA), y con marcadores neuroendocrinos generales, que incluyen cromogranina, CD56, CD57, sinaptofisina, neuropéptidos, que incluyen calcitonina, somatostatina, hormona adrenocorticotrópica, bombesina y serotonina. Además, puede ser positivo para el factor 1 de la transcripción tiroidea (TTF-1)^{2,7}. En el caso que presentamos la inmunohistoquímica fue positiva para citoqueratinas, cromogranina, CD56, CD57 y Ki67 y negativo para TTF-1 y Sinaptofisina confirmándose, de esta manera, el diagnóstico de carcinoma neuroendocrino de células pequeñas de laringe de tipo combinado en nuestro caso clínico.

Afectan principalmente a varones, en una proporción 3:1, con edades comprendidas entre 50 y 70 años. Suelen tener hábito tabáquico 3,5 como en nuestro caso y la edad de presentación coincide con la literatura.

El síntoma de presentación depende de la localización en la laringe, siendo frecuente en los casos supraglóticos el debut con odinofagia o molestias faríngeas de cierto tiempo de evolución o la aparición de una masa cervical, combinándose ambas en nuestro caso. La disfonía no se presentó al no estar afectado el plano glótico. En nuestro paciente el tumor asentaba en la cara laríngea de la epiglotis y al repliegue aritnoepiglotico izquierdo, lo que coincide con la bibliografía consultada, que nos informa que estos tumores surgen principalmente en la supraglotis con predilección por la afectación de la superficie laríngea de la epiglotis y el pliegue aritnoepiglótico.^{4,5}

En ocasiones este tipo de tumores pueden estar asociados a síndromes paraneoplásicos, como secreción inadecuada de hormona antidiurética (síndrome de Schwartz-Bartter), síndrome miasténico paraneoplásico de Eaton-Lambert y producción ectópica de ACTH³, pero nosotros no tuvimos esta asociación.

Los resultados quirúrgicos de este tumor han sido decepcionantes y se reservan para los casos de recaída local sin evidencia de metástasis. Actualmente, la quimioterapia y la radioterapia representan el tratamiento menos discapacitante y más efectivo, por lo que han sido la alternativa terapéutica elegida para tratar a nuestro paciente.

Los índices de supervivencia a dos y cinco años son el 16% y el 5%, respectivamente.³ El caso presentado se encuentra, en el momento actual, en remisión completa tumoral a los 12 meses del diagnóstico (imagen 8 y 9).

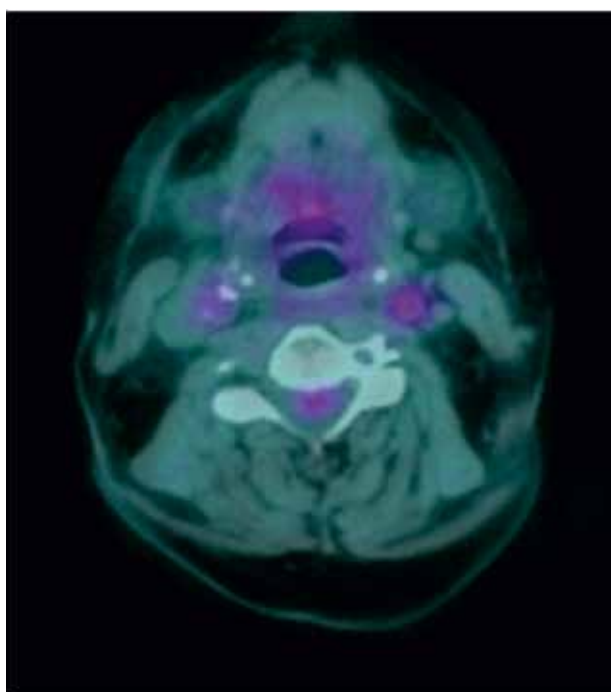
IMAGEM 8

Rinofibroaringoscopia – Donde se puede observar la desaparición de la tumoración a nivel de epiglotis a los 12 meses del tratamiento.

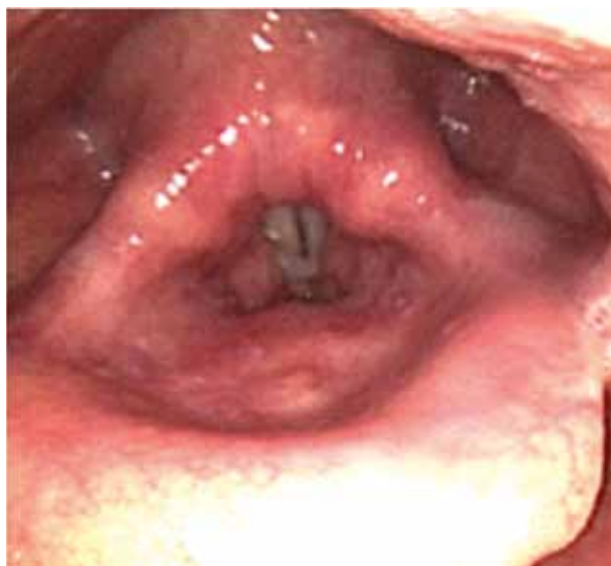

IMAGEM 9

PET-TC: donde se puede observar remisión completa tumoral a los 12 meses del diagnóstico.



CONCLUSIÓN

Los carcinomas neuroendocrinos son muy infrecuentes y agresivos, por lo que un diagnóstico preciso es esencial, ya que la historia natural, el tratamiento y el pronóstico varían ampliamente para las diferentes categorías neoplásicas.

El diagnóstico es fundamentalmente dado por anatomía patológica a través de las características microscópicas

y ayudados por un estudio inmunohistoquímico de la biopsia realizada por el Otorrinolaringólogo.

El tratamiento del carcinoma neuroendocrino de células pequeñas es mediante quimio-radioterapia, con una tasa de supervivencia similar a las del cáncer de pulmón de células pequeñas, un 5% a los 5 años.

Proteção de pessoas e animais

Os autores declaram que os procedimentos seguidos estavam de acordo com os regulamentos estabelecidos pelos responsáveis da Comissão de Investigação Clínica e Ética e de acordo com a Declaração de Helsínquia da Associação Médica Mundial.

Confidencialidade dos dados

Os autores declaram ter seguido os protocolos do seu centro de trabalho acerca da publicação dos dados de doentes.

Conflito de interesses

Os autores declaram não ter nenhum conflito de interesses relativamente ao presente artigo.

Fontes de financiamento

Não existiram fontes externas de financiamento para a realização deste artigo.

Referências bibliográficas:

1. Dennis P. Porto, Mark R. Wick, Stephen L. Ewing, George L. Adams. Neuroendocrine carcinoma of the larynx. *American Journal of Otolaryngology*. Volume 8, Issue 2, 4 March 1987; Pages 97–104.
2. Ferlito A, Silver CE, Bradford CR, Rinaldo A. Neuroendocrine neoplasms of the larynx: an overview. *Head Neck*. 2009 Dec;31(12):1634-46.
3. Alfio Ferlito, Leon Barnes, Alessandra Rinaldo, Douglas R. Gnepp, Christopher M. Milroy - A review of neuroendocrine neoplasms of the larynx: update on diagnosis and treatment. *The Journal of Laryngology & Otology*. Volume 112, Issue 9b, September 1998, pp. 827-834.
4. Logue JP, Banerjee SS, Slevin NJ, Vasanthan S. Neuroendocrine carcinomas of the larynx - *The Journal of Laryngology and Otology*. December 1991, Vol. 105, pp. 1031-1035.
5. Molina Ruiz del Portal, JM; Dávila, A; Jiménez, V; Fernández Crehuet, MJ; Pérez Arcos, JA; Urquiza, R. - Carcinoma de células pequeñas de laringe- *Acta Otorrinolaringológica Española*, 2000, 51 (2): 179-182, 10.
6. Ferlito A, Rinaldo A. Small cell neuroendocrine carcinoma of the larynx: a preventable and frustrating disease with a highly aggressive lethal behavior. *ORL Journal Otorhinolaryngology*. 2003 May-Jun;65(3):131-3.
7. A L H, K A, K A, Shankar S V, Geeta K A. Primary laryngeal neuroendocrine carcinoma - a rare entity with deviant clinical presentation. *Journal of Clinical Diagnostic Research*. 2014 Sep;8(9).
8. James S. Lewis Jr, et al. Terminology and classification of neuroendocrine neoplasms of the larynx. 2011; 121 (6):117-1193.
9. Van der Laan TP, Plaat BE, van der Laan BF, Halmos GB. Clinical recommendations on the treatment of neuroendocrine carcinoma of the larynx: A meta-analysis of 436 reported cases. *Head Neck*. 2015;37(5):707-15.
10. Iqbal MS, Paleri V, Moor J, Dobrowsky W, Kelly C, Kovarik J. - Small cell neuroendocrine carcinoma of larynx: case series and literature review. *The Journal of Laryngology and Otology*. 2015 Sep;129(9):910-5.
11. Marcos M, Landínez G, Martínez G, Moráis D. - Neuroendocrine carcinomas in otolaryngology: a difficult diagnosis- *Acta Otorrinolaringológica Española*, 2011 Jan-Feb;62(1):51-5.
12. Seijas-Tamayo, R., Fernández-Mateos, J., Adansa Klain, J.C. et al. Epidemiological characteristics of a Spanish cohort of patients diagnosed with squamous cell carcinoma of head and neck: distribution of risk factors by tumor location. *Clin Transl Oncol*. 2016
13. Cosme Ereño Zárate. La nueva clasificación de la O.M.S. 2005.

Lesiones precursoras y los tumores de la laringe, hipofaringe y tráquea The updated WHO Head and Neck Tumours Classification (2005). Epithelial precursor lesions and tumours of the larynx, hypopharynx and trachea. *Revista Española de Patología*. 2007; Vol 40, n.º 1: 3-10