

CASO CLÍNICO

PARAGANGLIOMA VAGAL. PRESENTACIÓN DE UN CASO Y REVISIÓN DE LA LITERATURA

VAGAL PARAGANGLIOMA. REPORT OF A CASE AND LITERATURE REVIEW

Gabriel Trinidad Ruíz*, Vicente Pino Rivero**, Carlos Montero García**, Mónica Marcos García*, Guillerma Pardo Romero*, Alicia González Palomino* y Antonio Blasco Huelva***

RESUMEN

Los paragangliomas de cabeza y cuello son tumores infrecuentes originándose del nervio vago aproximadamente el 10% de los mismos. Derivan de células neuroendocrinas y su localización más común es adyacente a la bifurcación carotídea. Su comportamiento biológico suele ser benigno aunque pueden ser localmente invasivos. Presentamos el caso clínico de una mujer de 30 años que presentaba una tumoración del espacio parafaríngeo izquierdo cuyo resultado anatomopatológico, tras la intervención realizada por nuestro Servicio, fue informado como paraganglioma vagal. Es fundamental una rehabilitación intensa para paliar los déficits neurológicos postoperatorios.

PALABRAS CLAVE

Paraganglioma Vagal.

SUMMARY

Paragangliomas of the head and neck are rare tumours arising from vagus nerve about 10% of them approximately. They derive from neuroendocrine cells and the most common location is adjacent to carotid bifurcation. Their biologic behaviour use to be benign although can exist a local invasion. We report the case of a 30 years old female who suffered a left parapharyngeal tumoration which anatomopathological result, after the intervention performed by our Service, was informed as vagal paraganglioma. It is fundamental an intensive rehabilitation to palliate the postoperative neurological deficits.

KEY WORDS

Vagal Paraganglioma.

INTRODUCCIÓN

Los paragangliomas vagales son neoplasias poco frecuentes, derivadas de células neuroendocrinas, que suponen un reto diagnóstico para el otorrinolaringólogo. Su comportamiento biológico es benigno, aunque está descrito su posible potencial maligno, y su crecimiento suele ser lento, dando lugar a una clínica inicial insidiosa o presentándose como una masa laterocervical asintomática excepto que, por su tamaño, comprima o desplace las estructuras de vecindad. Entonces puede aparecer una sintomatología dolorosa a nivel faríngeo o cervical, disfagia u odinofagia, disfonía, síncope, regurgitación nasal, síndrome de Horner, etc.

El diagnóstico inicial se establece por la clínica y debe apoyarse en pruebas de imagen como la TAC y RMN para delimitar la extensión. La angiografía sirve como apoyo para planificar el tratamiento y el diagnóstico definitivo se realiza mediante el estudio anatomopatológico de la pieza con microscopía electrónica y diversas tinciones inmunohistoquímicas.

El tratamiento quirúrgico es habitualmente de elección aunque en muchas ocasiones es difícil y puede requerir un abordaje especializado multidisciplinar. Tras el mismo, como aconteció en el caso que presentamos, la posibilidad de déficits neurológicos requerirá una intensa rehabilitación del paciente.

* Médico Interno Residente de Otorrinolaringología

** Facultativo Especialista de O.R.L.

*** Jefe de Servicio de O.R.L. - Hospital Infanta Cristina - Badajoz - ESPAÑA.

CASO CLÍNICO

Mujer de 30 años con antecedentes personales de parálisis facial periférica derecha en dos ocasiones con recuperación completa, taquicardia y pólipo laríngeo. Tuvo dos cesáreas y había sido intervenida de hernia umbilical en un par de ocasiones. No refería alergias medicamentosas conocidas.

Nos consulta por disfonía de 1 año de evolución con empeoramiento en los últimos meses.

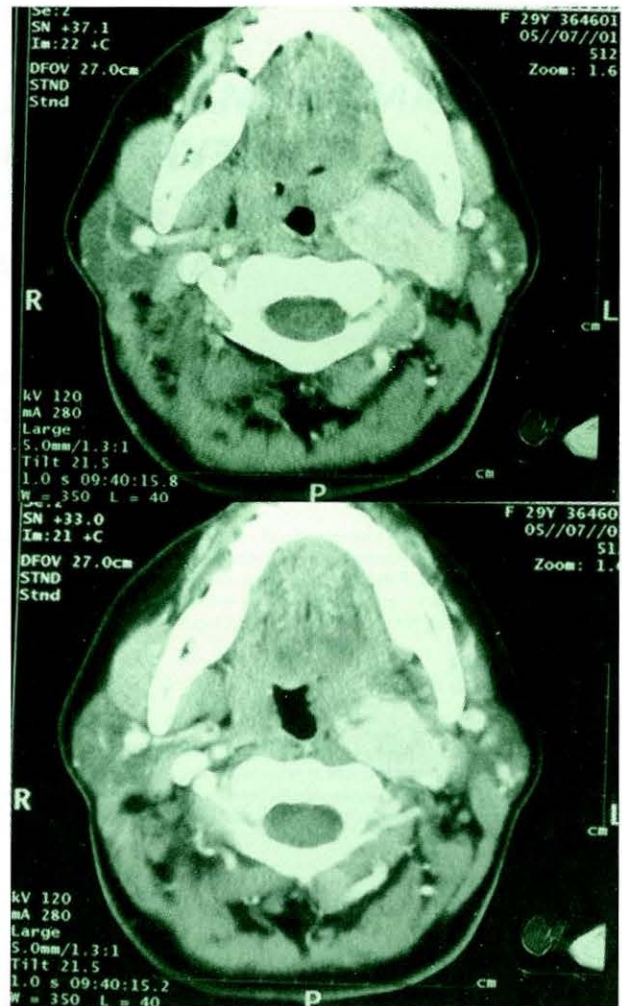Presenta crisis de atragantamiento con líquidos y tos no productiva refiriendo dolor en cuello en región submandibular izquierda principalmente.

Exploración O.R.L.:

- Oídos:
Normales
- Fosas Nasales:
Permeables por rinoscopia anterior
- Cavidad Oral y Orofaringe:
Propulsión de la amígdala izquierda hacia línea media que llega hasta la úvula sin desplazamiento del pilar anterior. Resto normal
- Laringe e Hipofaringe:
Parálisis de la cuerda vocal izquierda en posición paramediana, sin lesiones macroscópicas
- Cuello:
Palpación dolorosa del ángulo submandibular izquierdo sin masa apreciable.

Exploraciones Complementarias:

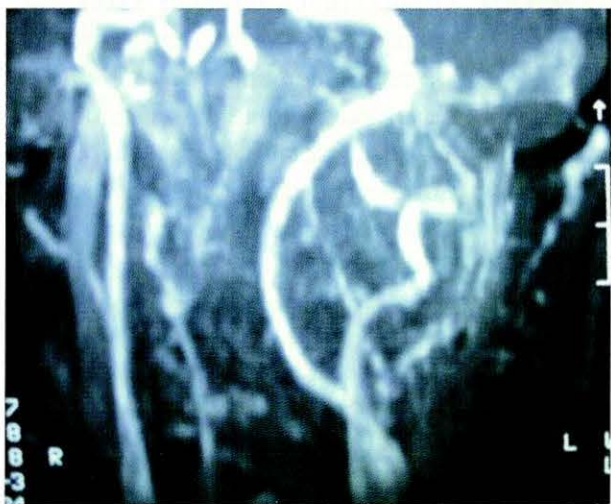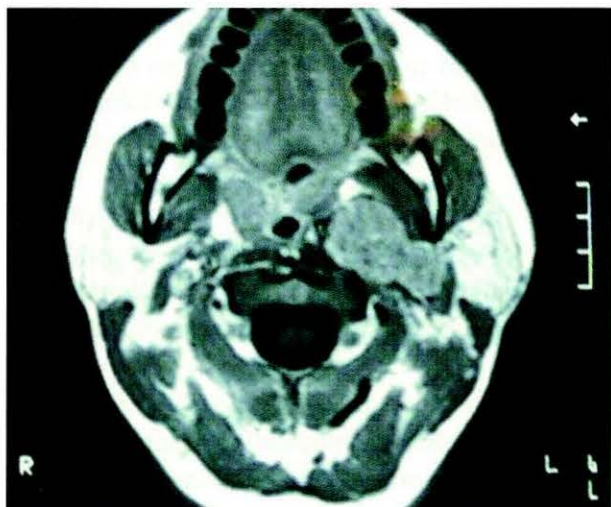
- Bioquímica, Hemograma y Coagulación:
Normales
- Rx de Tórax y ECG:
Sin alteraciones significativas
- TAC Cervical:
Masa de 4 x 2 cm, que capta contraste, localizada en el espacio parafaríngeo izquierdo y que desplaza la pared lateral de hipofaringe. Compatible con tumor neurogénico sin descartar un origen vascular. Figuras 1 y 2.



FIGURAS 1 Y 2: IMÁGENES DE TAC PREOPERATORIAS: MASA EN ESPACIO PARAFARÍNCEO IZQUIERDO.

- Angio-RMN:
Masa heterogénea en espacio yúgulo-carotídeo izquierdo con extensión hacia línea media y desplazamiento de la carótida interna.
No se identifican adenopatías. Figuras 3 y 4.

El diagnóstico de sospecha fue de tumor del espacio parafaríngeo izquierdo pendiente de filiación anatomopatológica y propusimos cirugía a la paciente. Tras firmar el consentimiento informado de la intervención se practicó, bajo anestesia general e IOT extirpación de la citada tumoración mediante incisión de parotidectomía clásica. Figura 5.



FIGURAS 3 Y 4: IMÁGENES DE RMN Y ANGIORMN. NÓTESE EL DESPLAZAMIENTO CAROTÍDEO PROVOCADO POR EL TUMOR.

En el postoperatorio inmediato constatamos una paresia facial izquierda, parálisis del hipogloso y del nervio espinal homolateral, aparte de la recurrental que ya presentaba previamente.

La AP confirmó el diagnóstico de paraganglioma vagal mediante tinciones positivas para cromografía y AgKi67.

En la revisión efectuada a los 3 meses de la cirugía se comprobó una recuperación de la función facial y de la movilidad de la lengua, con persistencia de la parálisis del X y XI pares craneales y crisis de atragantamiento con líquidos. Solicitamos un TAC cervical de control - Figuras 6 y 7- que no mostró alteraciones o imágenes sugestivas de recidivas o adenopatías.

DISCUSIÓN

Los paragangliomas son tumores derivados de agrupaciones de células neuroendocrinas dispersas por todo el organismo, algunas conectadas con el sistema nervioso simpático y otras con el parasimpático^{1,2}.

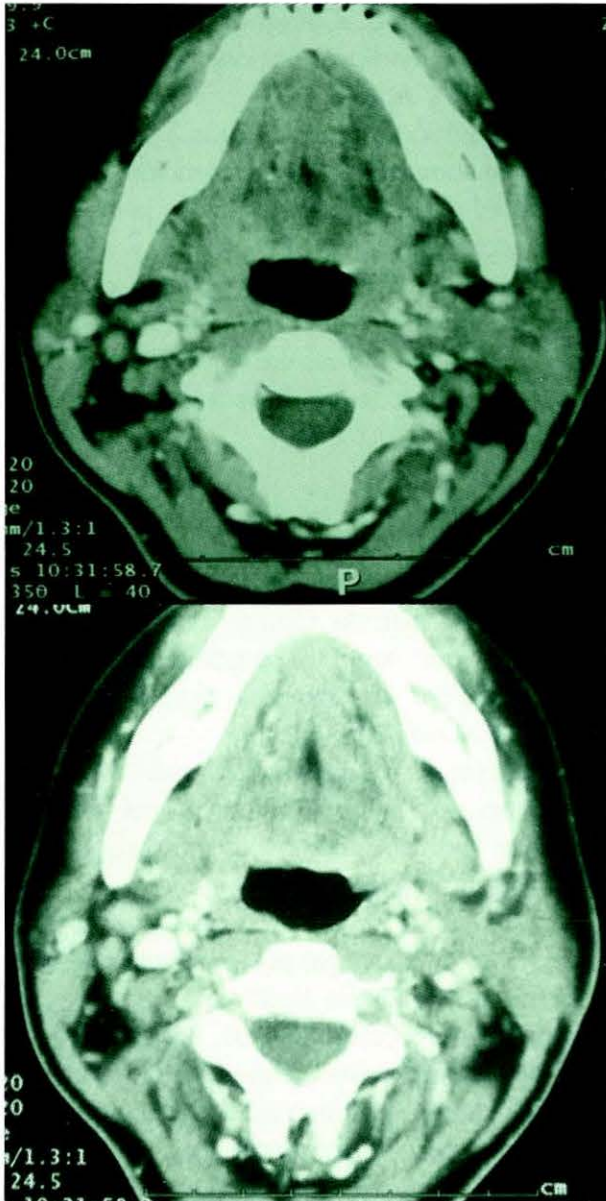
El mayor acúmulo de esta celularidad se encuentra en la médula suprarrenal denominándose feocromocitomas a los paragangliomas de esta localización³.

Los derivados de paraganglios vertebrales, y raras veces de la vejiga, poseen conexiones simpáticas, son cromafín positivos y cerca de la mitad producen catecolaminas. Por el contrario, los paragangliomas relacionados con los grandes vasos, la cadena aórticopulmonar, cavidad oral, nariz, nasofaringe, laringe y órbita, están inervados por el S.N. parasimpático (no cromafines) y no suelen segregar catecolaminas.

Los paragangliomas en general y los derivados del vago en particular (alrededor de 300 casos publicados) son tumores raros^{4,5,6}.

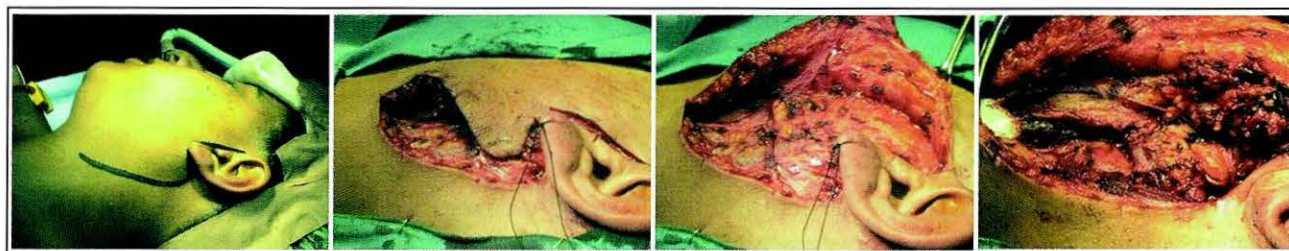

FIGURA 5: DISTINTAS SECUENCIAS DE LA CIRUGÍA REALIZADA EN NUESTRA PACIENTE.



FIGURAS 6 Y 7: TAC DE CONTROL POSTOPERATORIO. NO SE OBSERVA IMAGEN DE RECIDIVA DEL PARAGANGLIOMA VAGAL.

Aparecen con una frecuencia superior en mujeres y habitualmente en la sexta década de la vida. Suelen presentarse de forma esporádica aunque pueden ser familiares (a veces asociados a MEN II), siendo en estos casos múltiples con mucha frecuencia¹⁷.

La sintomatología clínica no permite en la mayoría de los casos distinguir los paragangliomas vagales de los del cuerpo carotídeo o incluso de los schwannomas del vago.

Habitualmente se presentan como masas laterocervicales asintomáticas pero en función de su localización pueden provocar dolor, disfagia, odinofagia, disfonía, síndrome de Horner, etc^{8,9}.

Las pruebas de imagen preoperatorias como la ecografía, TAC, RMN y angiografía son altamente recomendables para delimitar la extensión y como apoyo de la planificación del tratamiento¹⁰.

El diagnóstico de confirmación es siempre anatomopatológico mediante microscopía electrónica y tinciones inmunohistoquímicas como el AgKi67, cromográfin y proteína S100^{11,12}.

Microscópicamente todos los paragangliomas, independientemente de su origen, muestran un aspecto sumamente uniforme.

Están compuestos por nidos de células principales poligonales de citoplasma abundante, claro o granular, eosinófilo y núcleos uniformes, redondeados u ovoideos y a veces vesiculados, encerradas por trabéculas de células alargadas, fibrosas o de sostén.

Suele existir poco pleomorfismo y escasas mitosis.

La cirugía es de primera elección pero en muchas ocasiones es técnicamente difícil y puede requerir una intervención multidisciplinaria para la resección completa del tumor o incluso el abordaje de la base del cráneo^{13,14,15}.

La radioterapia es una alternativa en pacientes ancianos, con alto riesgo quirúrgico o con déficit neurológico bilateral. La tercera opción es la abstención terapéutica en casos bien seleccionados.

Posteriormente se precisará una intensa rehabilitación para intentar contrarrestar o aliviar en la medida de lo posible los posibles déficits neurológicos¹⁶.

El pronóstico general es reservado. El diagnóstico precoz y la extirpación quirúrgica completa ofrecen las mejores oportunidades de supervivencia. Druck y col.¹⁷ han descrito paragangliomas vagales con hallazgos histológicos de malignidad y estiman su incidencia en un

19% respecto al total. La extensión intracraneal representa una de las mayores causas de éxitus y se recomienda un seguimiento de por vida

en todos los pacientes intervenidos e incluso un estudio pormenorizado del resto de miembros de la familia¹⁸.

BIBLIOGRAFÍA

- 1 Magliulo G, Zardo F, Varacalli S, D'Amico R. Multiple paragangliomas of the head and neck. *An Otorrinolaringol Ibero Am.* 2003; 30(1): 31-8.
- 2 Lack EE, Cubilla AL, Woodruff JM, Farr HW. Paragangliomas of the head and neck region: a clinical study of 69 patients. *Cancer.* 1977 Feb;39(2):397-409.
- 3 Bauters C, Vantghem MC, Leteurtre E, Odou MF, Mouton C, Porchet N, Wemeau JL, Proye C, Pigny P. Hereditary phaeochromocytomas and paragangliomas: a study of five susceptibility genes. *J Med Genet.* 2003 Jun; 40(6): e 75.
- 4 Diaz Manzano JA, Medina Banegas A, Osete Albaladejo JM, Lopez Meseguer E. Paraganglioma of the vagus. A case report and review of literature. *An Otorrinolaringol Ibero Am.* 2003;30(2):127-36
- 5 Hirsch BE, Johnson JT, Black FO, Myers EN. Paraganglioma of vagal origin. *Otolaryngol Head Neck Surg.* 1982 Nov-Dec; 90(6): 708-14.
- 6 Miller RB, Boon MS, Atkins JP, Lowry LD. Vagal paraganglioma: the Jefferson experience. *Otolaryngol Head Neck Surg.* 2000 Apr; 122(4): 482-7.
- 7 Alvarez Zapico MJ, Llorente Pendas JL, Suarez Nieto C, Carreno Villarreal M, Moro Melon M. Paragangliomas of the head and neck. Our experience. *Acta Otorrinolaringol Esp.* 1998 Apr; 49(3):177-82.
- 8 Borba LA, Al-Mefty O. Intravagal paragangliomas: report of four cases. *Neuro-surgery.* 1996 Mar; 38(3): 569-75.
- 9 Urquhart AC, Johnson JT, Myers EN, Schechter GL. Glomus vagale: paraganglioma of the vagus nerve. *Laryngoscope.* 1994 Apr; 104(4): 440-5.
- 10 Alkadhi H, Schuknecht B, Stoeckli SJ, Valavanis A. Evaluation of topography and vascularization of cervical paragangliomas by magnetic resonance imaging and color duplex sonography. *Neuroradiology.* 2002 Jan; 44(1): 83-90.
- 11 Martinez-Madrigal F, Bosq J, Micheau C, Nivet P, Luboinski B. Paragangliomas of the head and neck. Immunohistochemical analysis of 16 cases in comparison with neuroendocrine carcinomas. *Pathol Res Pract.* 1991 Sep; 187(7):814-23.
- 12 Fraga M, Garcia-Caballero T, Antunez J, Couce M, Beiras A, Forteza J. A comparative immunohistochemical study of phaeochromocytomas and paragangliomas. *Histol Histopathol.* 1993 Jul; 8(3): 429-36.
- 13 Marchesi M, Biffoni M, Nobili-Benedetti R, Jaus MO, Tartaglia F, De Antoni E, D'Andrea V, Biancari F, Campana FP. Surgical treatment of paragangliomas of the neck. *Int Surg.* 1997 Oct-Dec; 82(4): 394-7.
- 14 Ghilardi G, Bortolani EM, Pizzocari P, Vandone PL, De Monti M. Paraganglioma of the neck. Analysis of 32 operated cases. *Minerva Chir.* 1991 Oct 31; 46(20): 1109-17.
- 15 Nettekville JL, Jackson CG, Miller FR, Wanamaker JR, Glasscock ME. Vagal paraganglioma: a review of 46 patients treated during a 20-year period. *Arch Otolaryngol Head Neck Surg.* 1998 Oct; 124(10): 1133-40.
- 16 Thabet MH, Kotob H. Cervical paragangliomas: diagnosis, management and complications. *J Laryngol Otol.* 2001 Jun; 115(6): 467-74.
- 17 Druck NS, Spector GJ, Ciralsky RH, Ogura JH. Malignant Glomus vagale: report of a case and review of the literature. *Arch Otolaryngol.* 1976 Oct; 102(10): 534-6.
- 18 Lemaire M, Persu A, Hainaut P, De Plaen JF. Hereditary paraganglioma. *J Intern Med.* 1999 Jul; 246(1):113-6.