

# Microlaringoscopia em suspensão - Caracterização das lesões encontradas

## Microlaryngoscopy - Findings review

Jorge Rodrigues • Roberto Estevão • Ana Sousa • Vânia Henriques • Alexandra Gomes • Patrícia Gomes • Alexandre Mexedo  
Nuno Lousan • Fausto Fernandes

### RESUMO

Microlaringoscopia em suspensão – caracterização das lesões encontradas.

Diversas patologias podem afectar a laringe, deteriorando as suas funções. A laringoscopia indirecta e a nasofibrosopia laringea são os métodos de avaliação inicial mais consensuais. A microlaringoscopia em suspensão permite uma observação detalhada, possibilidade de palpação dos tecidos e eventual biopsia. O presente trabalho tem como objectivo caracterizar as lesões da laringe que motivaram a realização de microlaringoscopias em suspensão.

Foram revistas retrospectivamente todas as microlaringoscopias em suspensão realizadas entre Janeiro de 1993 e Dezembro de 2014.

Analisaram-se 863 doentes, 68% evidenciaram lesões benignas, 8% displasia e 22% neoplasia maligna. Os pólipos foram encontrados em 40% dos casos. O papiloma escamoso observou-se em 2,8% dos doentes. O carcinoma epidermóide foi a neoplasia maligna mais encontrada, com predomínio acentuado no sexo masculino.

#### Jorge Rodrigues

Serviço de Otorrinolaringologia, Centro Hospitalar do Alto Ave, Guimarães, Portugal;  
Departamento de Anatomia, Faculdade de Medicina da Universidade do Porto, Porto, Portugal

#### Roberto Estevão

Serviço de Otorrinolaringologia, Centro Hospitalar do Alto Ave, Guimarães, Portugal;  
Departamento de Anatomia, Faculdade de Medicina da Universidade do Porto, Porto, Portugal

#### Ana Sousa

Serviço de Otorrinolaringologia, Centro Hospitalar do Alto Ave, Guimarães, Portugal;  
Departamento de Anatomia, Faculdade de Medicina da Universidade do Porto, Porto, Portugal

#### Vânia Henriques

Serviço de Otorrinolaringologia, Centro Hospitalar do Alto Ave, Guimarães, Portugal;  
Departamento de Anatomia, Faculdade de Medicina da Universidade do Porto, Porto, Portugal

#### Alexandra Gomes

Serviço de Otorrinolaringologia, Centro Hospitalar do Alto Ave, Guimarães, Portugal;  
Departamento de Anatomia, Faculdade de Medicina da Universidade do Porto, Porto, Portugal

#### Patrícia Gomes

Serviço de Otorrinolaringologia, Centro Hospitalar do Alto Ave, Guimarães, Portugal;  
Departamento de Anatomia, Faculdade de Medicina da Universidade do Porto, Porto, Portugal

#### Alexandre Mexedo

Serviço de Otorrinolaringologia, Centro Hospitalar do Alto Ave, Guimarães, Portugal;  
Departamento de Anatomia, Faculdade de Medicina da Universidade do Porto, Porto, Portugal

#### Nuno Lousan

Serviço de Otorrinolaringologia, Centro Hospitalar do Alto Ave, Guimarães, Portugal;  
Departamento de Anatomia, Faculdade de Medicina da Universidade do Porto, Porto, Portugal

#### Fausto Fernandes

Serviço de Otorrinolaringologia, Centro Hospitalar do Alto Ave, Guimarães, Portugal;  
Departamento de Anatomia, Faculdade de Medicina da Universidade do Porto, Porto, Portugal

Artigo recebido a 20 de Abril de 2015. Aceite para publicação a 08 de Março de 2016.

Os pólipos e nódulos foram as lesões benignas mais observadas. O papiloma escamoso apresentou frequência crescente. O carcinoma epidermóide da laringe é muito comum na nossa população.

Palavras-chave: microlaringoscopia em suspensão, laringe, cordas vocais.

### ABSTRACT

Several diseases can affect the larynx, deteriorating their functions. Indirect laryngoscopy and laryngeal nasofibrosopy are the most consensual initial assessment. Microlaryngoscopy allows a detailed observation, possibility of palpation and biopsy. This study aims to characterize laryngeal lesions that led to microlaryngoscopy.

We performed a retrospective review of all microlaryngoscopies between January 1993 and December 2014.

We analyzed 863 patients, 68% with benign lesions, 8% with dysplasia and 22% with malignant neoplasm. Polyps were found in 40% of cases. Squamous papilloma was observed in 2,8% of patients. Squamous cell carcinoma was the commonest malignancy, with a marked predominance in males.

Polyps and nodules were the commonest benign lesions. Squamous papilloma had increasing frequency. Squamous cell carcinoma of the larynx is very common in our population.

Keywords: microlaryngoscopy, larynx, vocal folds.

### INTRODUÇÃO

A laringe é um órgão que permite o fluxo aéreo na respiração, age como um esfíncter na protecção da via aérea inferior e possibilita a fonação<sup>[1]</sup>. Este órgão divide-se anatomicamente em três regiões: supra-glote, glote e sub-glote. A glote contém as cordas vocais, formadas pelo músculo vocal, lâmina própria e epitélio escamoso estratificado. Hirano (1981) descreveu a corda vocal como um corpo de sustentação formado pelo músculo vocal e uma cobertura originada pela camada superficial da lâmina própria (espaço de Reinke) e mucosa, onde ocorre vibração. Na transição entre corpo e cobertura encontra-se o ligamento vocal, composto pela camada intermédia e profunda da lâmina própria<sup>[2]</sup>. A voz resulta da vibração causada pelo fluxo expiratório na mucosa da corda vocal, onde pequenas lesões podem originar disфонia. Diversas patologias podem atingir a laringe, com prejuízo das suas funções. Estas lesões podem ser histologicamente divididas em benignas ou malignas.

As lesões benignas apresentam-se, habitualmente, com disфонia isolada, enquanto que os carcinomas de estadios mais avançados se manifestam também por dispneia e disfagia. A maioria dos autores defende que mais de 50% dos doentes com disфонia possuem uma lesão benigna, sendo os nódulos, pólipos e o edema de Reinke aquelas mais frequentes<sup>[3, 4 e 5]</sup>. Estas lesões exsudativas do espaço de Reinke podem ser difíceis de distinguir entre si, clínica e histologicamente, dada a sua semelhante origem fisiopatológica. Os nódulos são lesões bilaterais, que afectam o bordo livre do terço médio da corda vocal, resultantes de abuso vocal crónico. Ocorrem principalmente em mulheres ou crianças e estão muitas vezes associados ao uso profissional da voz. Os pólipos surgem frequentemente no bordo livre da corda vocal, podendo ser unilaterais ou bilaterais, sesséis ou pediculados e de tamanho muito variável. O edema de Reinke resulta da acumulação de exsudado na camada superficial da lâmina própria. A sua gravidade é variável, desde a presença isolada de disфонia até ao compromisso do lúmen glótico. Os cistos dividem-se em cistos de retenção, resultantes da obstrução de uma glândula mucosa, ou cistos epidermóides, com uma origem congénita ou traumática. Numa primeira observação, são muitas vezes sub-diagnosticados ou confundidos com outras lesões. Os granulomas ocorrem por crescimento reactivo de tecido de granulação em resposta a um trauma mecânico ou inflamação. Surgem habitualmente no terço posterior das cordas vocais e a recorrência é comum<sup>[6]</sup>. O sulco vocal, a ponte mucosa, a membrana laríngea e a vasculodisgenesia são alterações estruturais mínimas difíceis de diagnosticar, mesmo com auxílio da nasofibrosopia flexível. A papilomatose laríngea é uma lesão de origem epitelial, associada a infecção pelo Vírus do Papiloma Humano (HPV), particularmente pelos serotipos 6 e 11. Apesar de histologicamente benigna, pode recorrer ou sofrer transformação maligna. As neoplasias benignas da laringe como condromas, leiomiomas, rabdomiomas, adenomas e lipomas são muito raras<sup>[3, 7, 8]</sup>.

A Organização Mundial de Saúde organiza as lesões pré-malignas da laringe numa sequência potencialmente evolutiva e de gravidade crescente. A displasia é uma lesão pré-maligna do epitélio escamoso, caracterizada por atipia celular e perda da sua normal maturação e estratificação. Na displasia de baixo grau, as alterações celulares são ligeiras e limitadas ao terço basal do epitélio. Na displasia moderada, verificam-se alterações celulares marcadas envolvendo dois terços do epitélio. Na displasia de alto grau, mais de dois terços do epitélio são atingidos. O carcinoma in situ é uma neoplasia intra-epitelial em que toda a espessura do epitélio está atingida mas sem violação da membrana basal<sup>[3]</sup>.

As neoplasias malignas da laringe são comuns e podem ter uma origem supra-glótica, glótica ou sub-glótica. O carcinoma epidermóide constitui cerca de 95% dos casos de malignidade e associa-se ao consumo de tabaco e

álcool. É marcadamente mais frequente em homens adultos, embora se verifique um crescimento no sexo feminino em muitos países industrializados<sup>[9, 10]</sup>.

Vários factores de risco têm sido relacionados com o desenvolvimento de lesões benignas e malignas da laringe. A mudança de hábitos sociais, comportamentais e profissionais da população tem alterado a frequência de determinadas patologias da laringe<sup>[10]</sup>.

Os meios de diagnóstico em laringologia têm sofrido grande evolução, com o intuito de melhorar a sua acurácia. A laringoscopia indirecta, complementada com a nasofibrosopia laríngea, constitui o método de avaliação inicial mais utilizado. A adição da estroboscopia veio auxiliar na identificação de lesões mais difíceis de detectar, como são exemplo as alterações estruturais mínimas<sup>[11]</sup>. A microlaringoscopia em suspensão permite uma visão mais ampliada e estereoscópica. Possibilita uma melhor delimitação dos contornos da lesão, a procura de outras lesões associados, bem como, a palpação dos tecidos. A avaliação do doente sob anestesia geral facilita ainda a realização de biopsia<sup>[12]</sup>. A conjugação da observação microlaringoscópica com a análise histopatológica do tecido biopsiado permite alcançar um diagnóstico definitivo.

O presente trabalho tem como objectivo analisar a frequência das lesões benignas, pré-malignas e malignas da laringe que motivaram a realização de microlaringoscopia em suspensão, bem como proceder à sua caracterização.

## MATERIAL E MÉTODOS

Para a realização deste estudo, foram analisadas retrospectivamente as microlaringoscopias em suspensão com finalidade diagnóstica e/ou terapêutica, decorridas entre dia 1 de Janeiro de 1993 e 31 de Dezembro de 2014, no serviço de Otorrinolaringologia do Centro Hospitalar do Alto Ave.

Foram excluídos os doentes previamente referenciados de outros serviços hospitalares com diagnóstico estabelecido. Excluíram-se ainda as microlaringoscopias em suspensão realizadas para remoção de corpos estranhos ou por paralisa bilateral das cordas vocais. Foram analisados os processos clínicos e recolhidos os dados acerca do diagnóstico pré-operatório, nomeadamente os achados identificados na laringoscopia indirecta e laringoscopia rígida ou flexível, bem como, a descrição cirúrgica e relatório anátomo-patológico. Foram excluídos aqueles com registos clínicos incompletos. Assim, alcançou-se um total de 863 casos incluídos neste estudo.

A laringoscopia rígida foi efectuada com o laringoscópio rígido de 7,0 mm e de 70º, Richard Wolf 4450.501. A laringoscopia flexível foi realizada com o nasofibrosópio flexível de 3.2 mm, Richard Wolf GmbH SN5000163756. A microlaringoscopia em suspensão foi realizada com o microscópio Leica Microscope Wild 115590, com lente objectiva de 400 mm.

Todos os pacientes foram submetidos a microlaringoscopia

em suspensão, sob anestesia geral e com intubação orotraqueal. A avaliação intra-operatória consistiu na observação de toda a laringe, seguida de inspeção detalhada de ambas as cordas vocais e palpação das lesões encontradas. Seguidamente, realizou-se biópsia ou exérese da lesão segundo o procedimento cirúrgico mais adequado. A amostra retirada foi enviada para análise anátomo-patológica. O doente foi avaliado pós-operatoriamente e informado do diagnóstico final. Neste trabalho estudaram-se as frequências das lesões que motivaram realização de microlaringoscopia em suspensão, com análise das variáveis: idade, sexo, localização da lesão, lateralidade, diagnóstico pré e pós-operatório.

Efectuou-se a análise estatística dos resultados com o programa SPSS® Statistics 20.0. A significância estatística dos resultados foi considerada para um  $p < 0,05$  com intervalo de confiança de 95%.

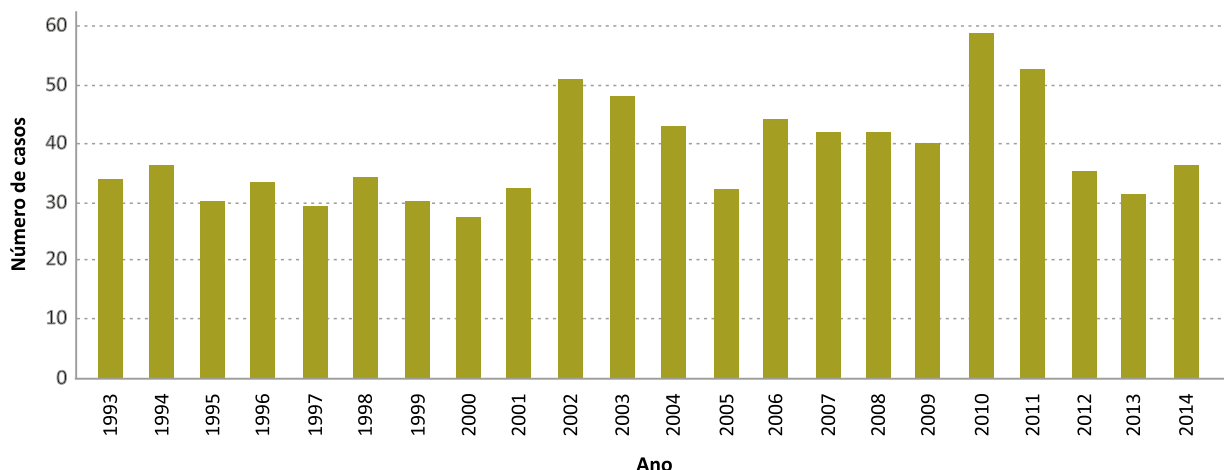
## RESULTADOS

Realizaram-se 863 microlaringoscopias em suspensão nos 22 anos analisados, com uma média de 39 doentes por ano e tendência crescente (gráfico 1).

Em 586 casos (68%) foi diagnosticada uma lesão benigna, 70 pacientes (8%) apresentaram uma lesão displásica e em 189 foi encontrada uma neoplasia maligna (22%). Em 18 doentes (2%) não foi possível determinar um diagnóstico definitivo. A média de idades de todos os doentes foi de 49 anos ( $\pm 14,2$  SD), compreendidas entre os 12 e os 86 anos. Os doentes com lesões benignas apresentaram uma média de idades de 46 anos ( $\pm 13,9$  SD), inferior àqueles com diagnóstico de malignidade com 57 anos ( $\pm 11,5$  SD). Os gráficos 2 e 3 apresentam a distribuição das lesões benignas e malignas de acordo com a idade e o sexo. Os nódulos e os cistos predominaram no sexo feminino, sendo que todos os outros achados foram mais frequentes em homens, com preponderância marcada nas lesões displásicas e malignas.

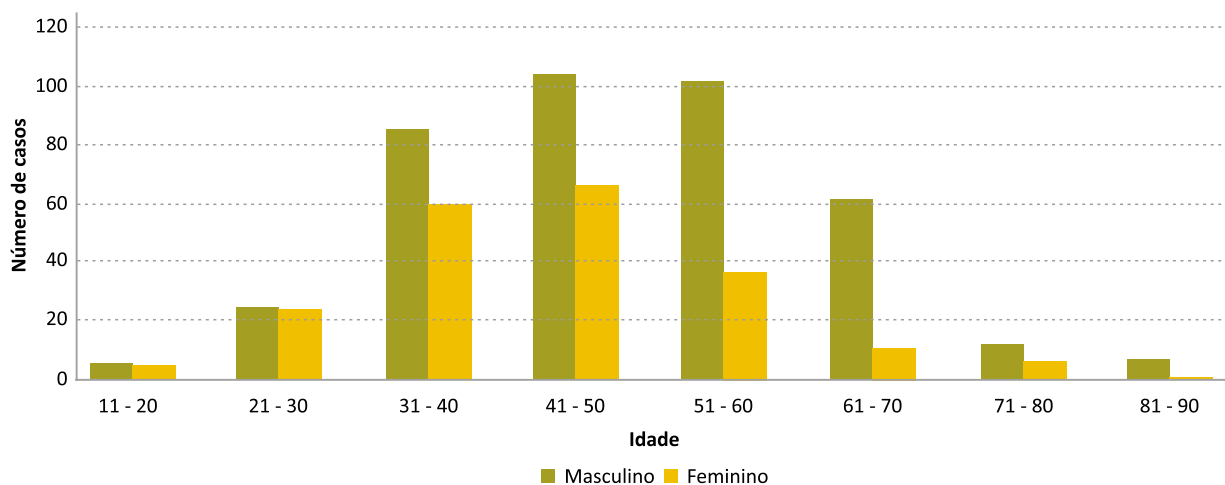
### GRÁFICO 1

Microlaringoscopias em suspensão realizadas no CHAA



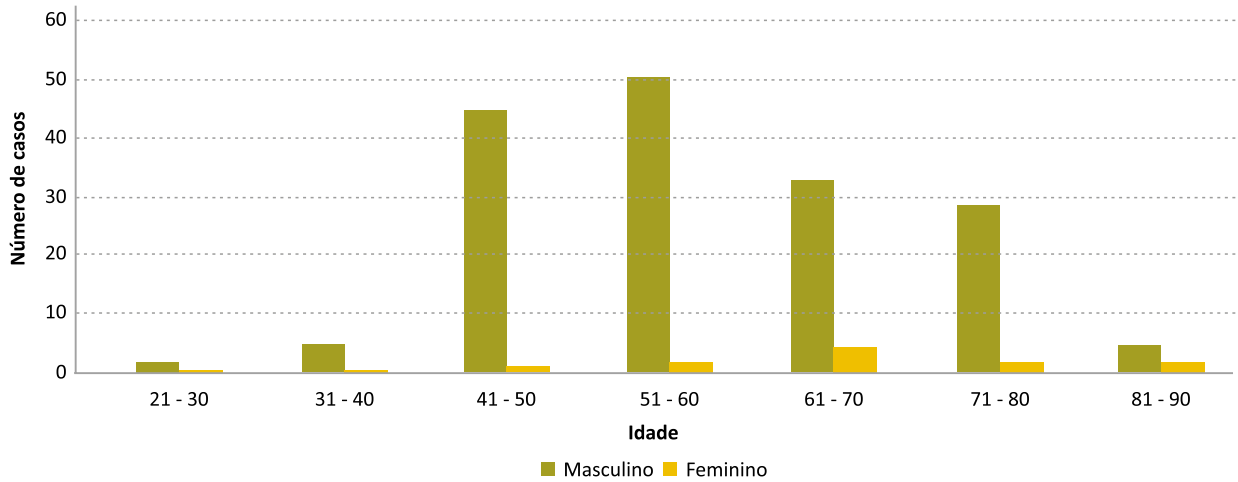
### GRÁFICO 2

Distribuição das lesões benignas segundo a idade e o sexo



### GRÁFICO 3

Distribuição das neoplasias malignas segundo a idade e o sexo



As lesões mais frequentes foram: o pólipo laríngeo, diagnosticado em 338 doentes (40% dos casos), seguido do carcinoma epidermóide (22%), nódulos (9,4%), laringite crónica sem displasia (6,8%), displasia de qualquer grau (8%), edema de Reinke (3,1%), papiloma escamoso da laringe (2,8%), cisto (2,5%) e granuloma (1,4%) (gráfico 4).

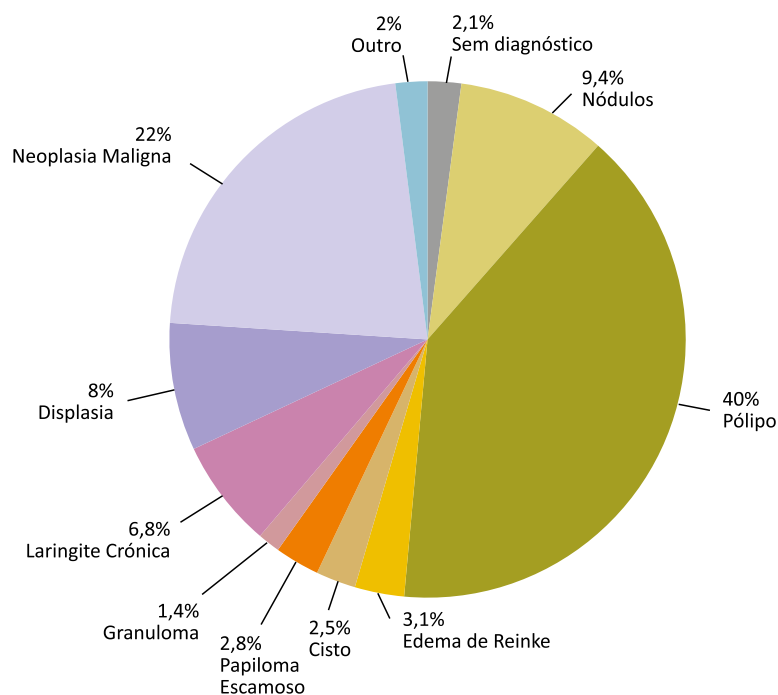
Os pólipos predominaram no sexo masculino e na quinta década de vida, com idade média de 45 anos ( $\pm 12,7$  SD) (gráfico 5). Não se verificou preferência de lateralidade com significado estatístico ( $p > 0,05$ ). Na maioria dos casos, os nódulos e o edema de Reinke foram descritos bilateralmente, com predomínio na quarta e quinta

décadas de vida, respectivamente (gráfico 6). O papiloma escamoso da laringe identificou-se em 24 casos, com uma média de idades de 53 anos ( $\pm 10,4$  SD) e em frequência crescente durante os anos analisados. 6,8% dos doentes revelaram um processo de laringite crónica sem displasia. Foram encontrados focos de displasia em 65 casos (8%), dos quais 55% revelaram displasia de baixo grau, 14% displasia moderada e 31% displasia de alto grau. Não se verificaram diferenças estatisticamente significativas no que concerne ao sexo, idade ou lateralidade da lesão entre os três graus de displasia.

O diagnóstico de malignidade foi estabelecido em 22% das microlaringoscopias em suspensão realizadas. O

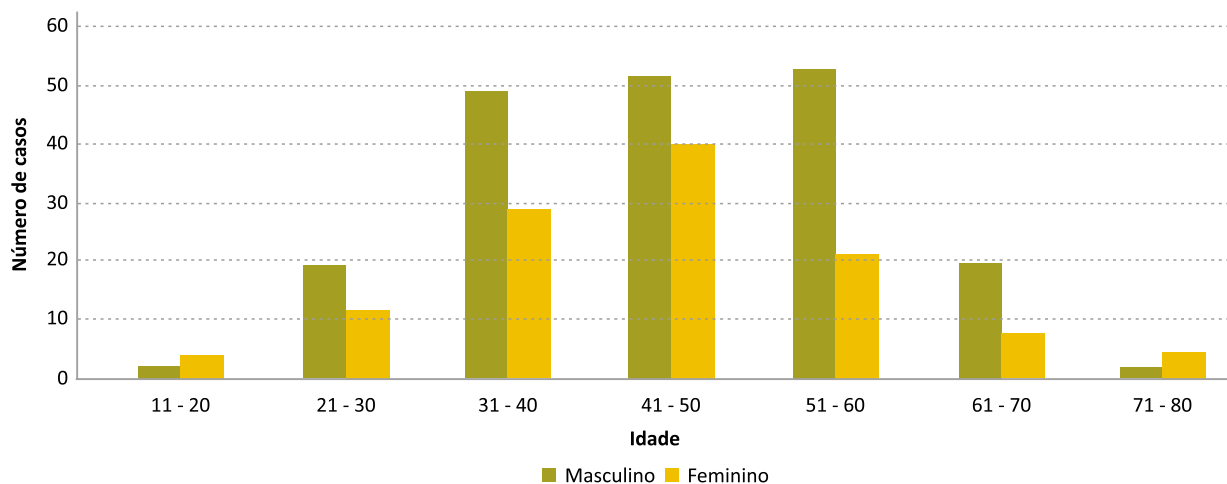
### GRÁFICO 4

Diagnóstico pós-operatório

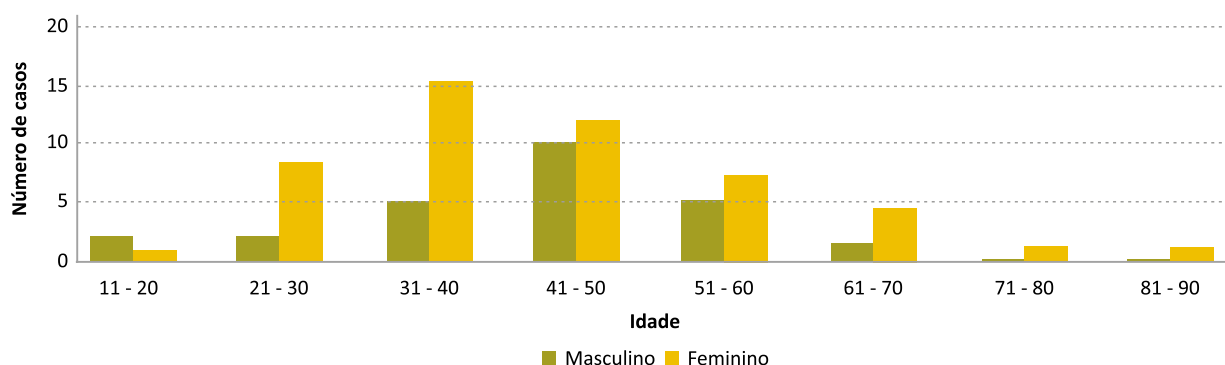


**GRÁFICO 5**

Distribuição dos pólipos segundo a idade e o sexo

**GRÁFICO 6**

Distribuição dos nódulos segundo a idade e o sexo



carcinoma epidermóide da laringe esteve presente em 184 (97%) dos 189 doentes, tendo-se registado 3 carcinomas sarcomatóides e 2 leiomiiossarcomas. A sexta década de vida foi o escalão etário mais atingido, sendo que 95% dos doentes eram de sexo masculino. 12% dos achados malignos eram carcinomas *in situ*.

Identificaram-se ainda lesões menos frequentes representadas na tabela I.

**TABELA 1**

Outros diagnósticos

|                             |
|-----------------------------|
| Sulco Vocal                 |
| Tuberculose                 |
| Amiloidose                  |
| Laringocelo                 |
| Vasculodisgenesia           |
| Úlcera de Chevalier Jackson |

**DISCUSSÃO**

A patologia da laringe é um motivo frequente de recurso ao otorrinolaringologista. A microlaringoscopia em suspensão sob anestesia geral ocupa um papel essencial

no diagnóstico definitivo e tratamento cirúrgico de grande parte destas doenças. No CHAA, realizaram-se 863 procedimentos entre Janeiro de 1993 e Dezembro de 2014. Na última década, constatamos um aumento do número de procedimentos, possivelmente justificado por maior sensibilização dos doentes para a patologia da voz. Em 18 doentes (2%) a exploração no bloco operatório não permitiu chegar a um diagnóstico definitivo, facto que pode ser explicado pelo carácter dinâmico de alguns achados benignos da laringe, bem como pelas limitações da própria análise histopatológica. As lesões funcionais resultantes de uso excessivo ou inapropriado da voz podem regredir espontaneamente após modificação dos hábitos vocais<sup>[5, 13]</sup>.

Vários autores averiguaram a frequência das patologias que condicionam a laringe. Contudo, a maioria destas séries descrevem achados cirúrgicos, sendo os dados sobre a verdadeira incidência destas lesões na população mais escassos e controversos. Herrington-Hall et al. (1988) avaliou retrospectivamente 1262 pacientes submetidos a microlaringoscopia em suspensão e identificou nódulos em 21% dos casos, edema de Reinke (14%), pólipos (11%), carcinoma (10%), paralisia das cordas vocais (8%), laringite crónica (4%), leucoplasia (4%), granuloma (1%),

cisto (1%), 8% com exploração normal, entre outros diagnósticos<sup>[4]</sup>.

No nosso trabalho, a lesão mais encontrada foi o pólipio laríngeo, em 40% dos doentes, com predomínio no sexo masculino (62%) e média de idades de 45 anos. A localização mais frequente foi ao nível do terço médio da corda vocal. Não se identificou predomínio de lado. Estes resultados estão de acordo com o encontrado por outros autores. Kleinsasser (1982), numa revisão de 900 pólipos, identificou um predomínio no sexo masculino (76%) e uma média de idades de 40 anos<sup>[13]</sup>.

Os nódulos vocais são a lesão da laringe mais comum em doentes consultados por disфония. Grande parte da literatura existente baseia-se em séries de achados cirúrgicos, não representando a verdadeira incidência desta lesão, dado que a sua indicação cirúrgica é restrita. Neste trabalho, obtivemos um total de 81 doentes com nódulos vocais submetidos a microlaringoscopia em suspensão, correspondendo a 9.4% dos casos, sendo a segunda lesão benigna mais encontrada. Foram mais frequentes no sexo feminino, durante a quarta década de vida e com uma média de idades de 39 anos, de acordo com o verificado por Harrington-Hall et al. (1988), que descreve uma maior incidência em mulheres entre os 25 e 44 anos<sup>[4]</sup>. O número de crianças com esta lesão foi inferior ao verificado noutras séries. Atendendo à faixa etária em questão, existe tendência para o desaparecimento da lesão durante o crescimento, motivada por redução do uso abusivo da voz. Apenas os doentes com nódulos vocais, que não responderam ao tratamento comportamental adequado com terapia da fala e que mantiveram franco prejuízo da qualidade vocal, foram propostos para cirurgia. Assim, não podemos inferir acerca da incidência desta lesão na nossa população.

O edema de Reinke esteve presente em 27 doentes com uma frequência relativa de 3.1%. A idade dos pacientes variou entre os 30 e 71 anos, com uma média de 54 anos, em conformidade com a literatura<sup>[4]</sup>. Obtivemos uma maior frequência em homens (65%), apesar desta lesão ser preponderante no sexo feminino. O edema do espaço de Reinke foi bilateral em 85% dos casos.

O papiloma escamoso da laringe identificou-se em 24 doentes (2.5%), com predomínio marcado no sexo masculino. Verificou-se uma frequência crescente desta lesão, sendo que 50% dos casos foram registados nos últimos 6 anos. O papiloma da laringe resulta da infecção vírica por HPV transmitido por via sexual ou vertical, sendo os serotipos 6 e 11 mais encontrados. As alterações do comportamento sexual verificadas na sociedade, nomeadamente o aumento do número de parceiros sexuais e a idade mais precoce da primeira relação sexual vaginal ou oral estão associados a maior prevalência da infecção por HPV (Gillison et al., 2012)<sup>[8]</sup>. Esta prevalência crescente, possivelmente, justifica o facto da frequência do papiloma escamoso da laringe estar a aumentar. Todos os casos foram observados no adulto, com uma média de idades de 53 anos, compreendida entre os 24 e os

71 anos. Nenhuma criança foi intervencionada com este diagnóstico, possivelmente, devido ao facto do nosso hospital não possuir cuidados intensivos pediátricos. A papilomatose laríngea em crianças é habitualmente difusa, mais agressiva, sendo que a sua exérese obriga a uma cirurgia mais alargada, com possível necessidade de suporte nos cuidados intensivos. O papiloma escamoso é considerado a neoplasia benigna mais comum da laringe, com grande propensão a recorrência e progressão para a malignidade<sup>[8]</sup>. A glote foi o local mais atingido, principalmente o seu terço anterior. Não se verificou nenhum caso de disseminação para a árvore traqueobrônquica.

O cisto vocal foi mais raro, identificando-se em 22 doentes, com idades entre os 19 e 72 anos e predomínio em mulheres na quinta década de vida. Grande parte dos cistos resulta de uma alteração estrutural no desenvolvimento embrionário, que se pode manifestar em qualquer idade, habitualmente despertado pelo uso abusivo da voz<sup>[5]</sup>.

Dos 12 doentes com granuloma, 9 eram de sexo masculino e com média de 46 anos. Os granulomas foram encontrados no terço posterior das cordas vocais, maioritariamente em doentes com história de intubação endotraqueal.

Em 6,8% dos pacientes intervencionados alcançou-se resultado de laringite crónica com evidência anatomopatológica de hiperplasia ou queratose, embora sem displasia. A média de idades foi de 49 anos, inferior aos doentes com displasia ou malignidade. 65 pacientes (8%) apresentaram um processo inflamatório crónico com displasia no exame histológico. Constatou-se um predomínio marcado no sexo masculino com média de idades de 58 anos, tendo o doente mais novo 33 anos. A displasia de baixo grau foi a mais frequente e a displasia moderada foi aquela menos encontrada. 15 doentes revelaram displasia de alto grau. As lesões pré-malignas e malignas da laringe têm grande incidência em consumidores de tabaco e álcool. A literatura demonstra um predomínio em homens adultos, com idade média superior à das lesões benignas<sup>[9,10]</sup>. Estes achados requerem uma vigilância apertada, dado o seu carácter potencialmente progressivo para lesões de gravidade crescente, até ao desenvolvimento de carcinoma. A taxa de transformação maligna da displasia de alto grau é de 30-45%. O aspecto da lesão pré-maligna não prediz o seu diagnóstico histológico. Assim, estes doentes são geralmente sujeitos a múltiplas intervenções, dado que a biópsia é o método de diagnóstico de eleição<sup>[10,14]</sup>.

189 pacientes (22% dos casos) obtiveram diagnóstico final de neoplasia maligna, sendo que, 97% destes evidenciavam carcinoma epidermóide. Em 22 doentes o processo neoplásico não se estendia para além da membrana basal, identificando-se carcinoma *in situ*. O carcinoma epidermóide invasor revelou uma média de idades de 57 anos, em que o caso mais novo apresentou 34 anos. Thompson et al. descreveu uma média de idades

de 61 anos<sup>[14]</sup>. Apenas em 10 mulheres se encontrou um resultado de malignidade, correspondendo a 5% de todas as neoplasias malignas, com predomínio na sétima década de vida. Bakshi et al. estudou 690 carcinomas da laringe, sendo 6% de sexo feminino, enquanto Goiato e Fernandes identificou 3% de mulheres<sup>[9,10]</sup>. Estes resultados podem ser explicados pelo consumo generalizado de tabaco entre o sexo feminino se ter iniciado várias décadas depois em relação ao homem. Na sociedade portuguesa, em particular, esse início é relativamente recente<sup>[15]</sup>. Por outro lado, a carga tabágica consumida pela mulher é, em média, inferior àquela fumada pelo homem. O consumo de álcool é igualmente menor na mulher. A idade em que se principia a exposição a estes factores de risco é posterior no sexo feminino. Assim, espera-se que a mulher apresente menor incidência de carcinoma da laringe e com um início mais tardio.

## CONCLUSÃO

A microlaringoscopia em suspensão permitiu uma avaliação detalhada das lesões laríngeas, contribuindo para o seu diagnóstico e/ou exérese. Os pólipos e os nódulos da laringe foram as lesões benignas mais observadas. O papiloma escamoso apresentou frequência crescente. O carcinoma epidermóide constituiu a neoplasia maligna mais encontrada, com predomínio marcado no sexo masculino.

## Protecção de pessoas e animais

Os autores declaram que os procedimentos seguidos estavam de acordo com os regulamentos estabelecidos pelos responsáveis da Comissão de Investigação Clínica e Ética e de acordo com a Declaração de Helsínquia da Associação Médica Mundial.

## Confidencialidade dos dados

Os autores declaram ter seguido os protocolos do seu centro de trabalho acerca da publicação dos dados de doentes.

## Conflito de interesses

Os autores declaram não ter nenhum conflito de interesses relativamente ao presente artigo.

## Fontes de financiamento

Não existiram fontes externas de financiamento para a realização deste artigo.

## Referências bibliográficas:

1. Sasaki CT. Anatomy and development and physiology of the larynx. In: Goyal R, Shaker R (Eds). Part 1 Oral cavity, pharynx and esophagus. Nature Publishing Group; GI Motility Online. 2006. doi:10.1038/gimo7.
2. Hirano M. Clinical Examination of Voice. New York, Springer-Verlag, 1981.
3. Bouchayer M, Cornut G. Microsurgery for benign lesions of the vocal folds. *Ear Nose Throat J.* 1988;67:446-66.
4. Herrington-Hal BL, Stemple JC, Niemi KR, MChone MM. Description of laryngeal pathologies by age, sex and occupation in a treatment-seeking sample. *Journal of Speech and Hearing Disorders.* 1988;53:57-64.
5. Mossallam I, Kotby MN, Ghaly AF et al. Histopathological aspects of benign vocal fold lesions associated with dysphonia. In: Kirchner, JA

(eds.) *Vocal Fold histopathology: A symposium.* SanDiego, College-Hill. 1986;pp65-80.

6. Lehman W, Widman JJ. Nonspecific granulomas of the larynx. In Kirchner, J.A. (eds.) *Vocal Fold Histopathology: A Symposium.* San Diego, College-Hill, pp. 97-107, 1986.

7. Melo ECM et al. Incidence of non-neoplastic lesion in patients with vocal complains. *Rev Bras Otorrinolaringol.* 2001 Nov/Dez;67(6):788-94.

8. Gillison ML et al. (2012). Prevalence of Oral HPV Infection in the United States, 2009-2010. *The Journal of the American Medical Association.* 2012;307(7):693-703.

9. Bakshi J, Panda NK, Sharma S, Gupta AK et al. Survival patterns in treated cases of carcinoma larynx in North India: a 10 years follow up study. *Ind J Otolaryngol Head Neck Surg.* 2004;56(2):99-103.

10. Goiato MC, Fernandes AUR. Risk factors of laryngeal cancer in patients attended in the oral oncology centre of Aracatuba. *Braz J Oral Sci.* 2005;4(13):741-744.

11. Núñez-Batalla F et al. The Diagnostic Role of Direct Microlaryngoscopy. *Acta Otorrinolaringol Esp.* 2007;58(8):362-6.

12. Sataloff RT, Spiegel J, Hawkshaw MJ. Stroboscoped laryngoscopy: results and clinical value. *Ann Otol Rhinol Laryngol.* 1991;100:725-7.

13. Kleinsasser O. Pathogenesis of vocal cord polyps. *Ann Otol Rhinol Laryngol.* 1982;91:378-81.

14. Thompson LD, Wenig BM, Heffner DK, Gnepp DR. Exophytic and papillary squamous cell carcinomas of the larynx: a clinicopathologic series of 104 cases. *Otolaryngol Head Neck Surg.* 1999;120:718-724.

15. Fraga S, Sousa S, Santos A, Melo M. Tabagismo em Portugal. *Arquivos de medicina.* 2005;19(5-6):207-229.