

Ruptura da carótida em doentes oncológicos da cabeça e pescoço

Carotid Blowout Syndrome in patients with head and neck cancer

Nadia Hassamo Ramos • Carlos Alexandre • Nuno Barbosa • Luís Antunes

RESUMO

Introdução: A ruptura da carótida primitiva é uma complicação rara, com elevado risco de vida, decorrente do tratamento do cancro da cabeça e pescoço.

Os principais factores predisponentes são o tratamento cirúrgico, radioterapia prévia, infecção, necrose dos tecidos, exposição vascular e fístula faringocutânea.

Materiais e Métodos: Os autores apresentam um caso clínico e revisão bibliográfica, contemplando os factores predisponentes, apresentação clínica, tratamento e prognóstico desta entidade.

A ruptura da carótida observou-se em contexto pós tratamento cirúrgico associado a radioterapia e quimioterapia de carcinoma do trigono retromolar.

Resultados: A hemorragia foi controlada através de laqueação da carótida comum. Outras soluções de preservação do lúmen carotídeo não foram consideradas adequadas ou não se encontraram disponíveis.

Não foram observados défices neurológicos no pós-operatório.

Conclusão: Pela sua gravidade, a ruptura da carótida é uma entidade que deve ser considerada e servir de alerta para a necessidade de optimização dos tratamentos nos doentes com cancro da cabeça e pescoço.

Palavras-chave: Carotid blowout, Radioterapia, Oncologia, Cabeça e Pescoço

ABSTRACT

Introduction: Carotid blowout syndrome is a rare life threatening complication resulting from head and neck cancer treatment. The main predisposing factors are neck dissection, radiation therapy, local infection, tissue necrosis, vascular exposure and pharyngocutaneous fistula.

Materials and Methods: The authors present a clinical case and bibliographic review contemplating the predisposing factors, clinical presentation, treatment and prognosis of this entity.

The rupture of the carotid artery was observed on a patient with retromolar trigone carcinoma, exposed to radiation therapy and after surgical treatment

Results: Bleeding was controlled with carotid ligation. Other solutions for preservation of carotid lumen were considered inappropriate or unavailable. In spite of the expected high rate of cerebrovascular events, there were no neurological deficits observed in the postoperative period.

Conclusion: Because of its severity, the carotid blowout syndrome must be considered in patients with head and neck cancer and serve as warning to the need for optimization of the oncologic treatment of these patients.

Keywords: Carotid blowout, radiation therapy, oncology, head and neck

INTRODUÇÃO

A ruptura da carótida, embora incomum, é uma das complicações mais devastadoras do tratamento da doença oncológica da cabeça e pescoço.^{1, 2, 3}

Pode ser classificada em três tipos segundo a apresentação clínica: Tipo I – Ameaça de rutura (Threatened); Tipo II – Ruptura iminente (Impending); Tipo III – episódio agudo^{1,2,3}

Tipo I – Ameaça de rutura - refere-se à exposição do vaso associado a deiscência de ferida cutânea, que ocorre tipicamente associado a fistula mucocutânea, infeção, necrose tecidual, recorrência tumoral; a uma combinação dos anteriores; a achados angiográficos consistentes com invasão tumoral da carótida ou à existência de pseudoaneurisma não hemorrágico da mesma.

Tipo II – Rutura iminente - define-se como episódios hemorrágicos recorrentes, auto limitados ou que resolvem com compressão local – hemorragia sentinela – precede a rutura definitiva num período de momentos a meses.

Tipo III – No episódio agudo existe rutura completa do vaso

Nadia Hassamo Ramos

Interna do Internato Complementar de Otorrinolaringologia – Hospital Garcia de Orta

Carlos Alexandre

Assistente Graduado de Otorrinolaringologia – Hospital Garcia de Orta

Nuno Barbosa

Assistente Hospitalar de Cirurgia Maxilo-Facial – Hospital Garcia de Orta

Luís Antunes

Director de Serviço de Otorrinolaringologia – Hospital Garcia de Orta

Correspondência:

Nadia Hassamo Ramos
Serviço de Otorrinolaringologia do Hospital Garcia de Orta
Av. Torrado da Silva
2801-951 Almada
Telefone: 212727295
nadiamosor@gmail.com

associado a hemorragia ativa/profusa, não controlada com compressão local. Os procedimentos diagnósticos dependerão da apresentação clínica.²

Nos dois primeiros casos a rutura da carótida é praticamente inevitável se não forem iniciadas medidas de prevenção.¹

Em caso de rutura súbita prevê-se a deterioração rápida do estado clínico do doente devendo ser iniciadas manobras de reanimação e de estabilização hemodinâmica, previamente ao início do tratamento.¹

Como fatores predisponentes encontram-se: existência de fístula faringocutânea, radionecrose, infecção local, exposição a saliva, dissecação radical com remoção da fascia carotídea, necrose dos retalhos com exposição carotídea, persistência ou recorrência tumoral.^{1,2,4}

A exposição a radioterapia implica uma probabilidade aumentada de rutura da carótida em 7.6 vezes nestes doentes.^{2,4}

DESCRIÇÃO DO CASO

Doente do sexo masculino de 60 anos de idade, com o diagnóstico de carcinoma pavimento celular do trigono retromolar – T4N2bM0.

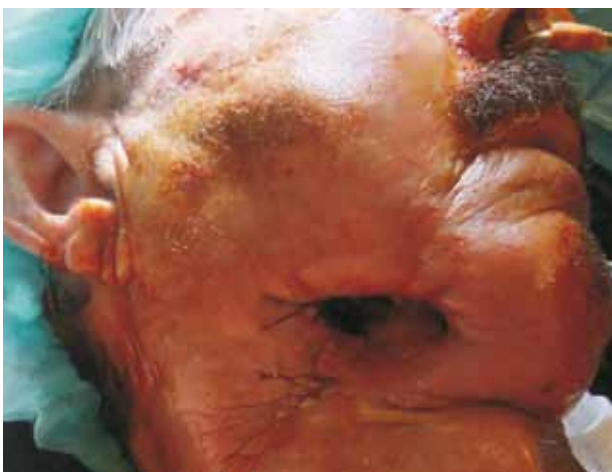Foi efetuada excisão tumoral em bloco com margens livres, associada a celulectomia cervical radical modificada tipo III, e reconstrução com retalho microanastomosado antebraquial esquerdo.

A anatomia patológica confirmou o diagnóstico de carcinoma pavimento celular bem diferenciado – pT4N2b.

Em reunião multidisciplinar foi decido iniciar radioterapia convencional associada a quimioterapia adjuvante.

Como complicação da exposição rádica verificou-se osteoradionecrose extensa da mandíbula com subsequente fístula orocervical (Fig. 1) e perda do retalho microvascularizado antebraquial.

FIGURA 1
Fístula orocervical



Após excluída a hipótese de recidiva local e metastização à distância, foi efetuada, limpeza cirúrgica cervical com reconstrução de defeito ósseo mandibular e fístula orocervical

mediante retalho osteomiocutâneo de crista ilíaca esquerda (Fig. 2) anastomosado à artéria lingual direita e retalho pediculado miocutâneo de músculo grande peitoral direito para encerramento de defeito cutâneo cervical. (Fig. 3)

No 10º dia pós-operatório observou-se hemorragia da artéria lingual direita com necessidade de controlo e estabilização hemodinâmica sob anestesia geral e da qual resultou necrose parcial do retalho de grande peitoral e da fração cutânea do retalho de crista ilíaca.

FIGURA 2
Desenho esquemático do levantamento do retalho microanastomosado de crista ilíaca

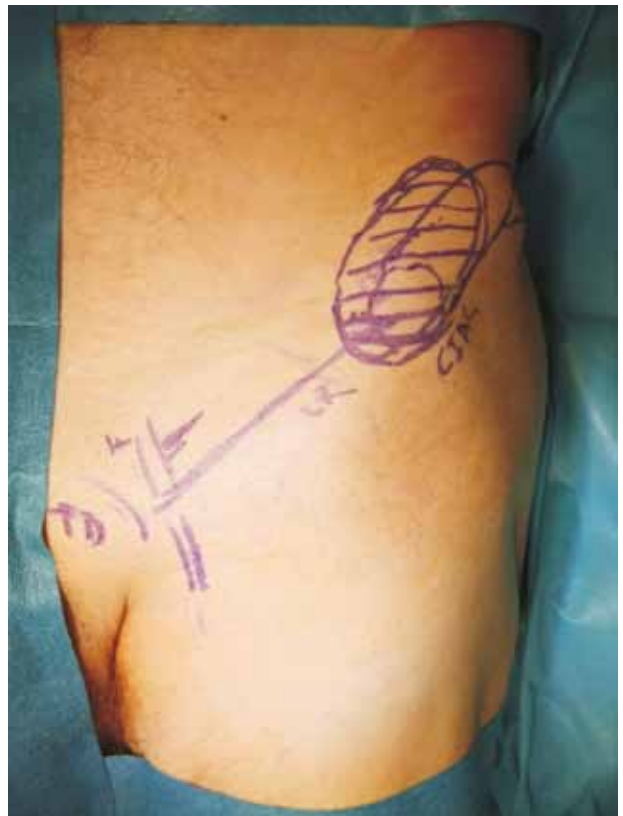
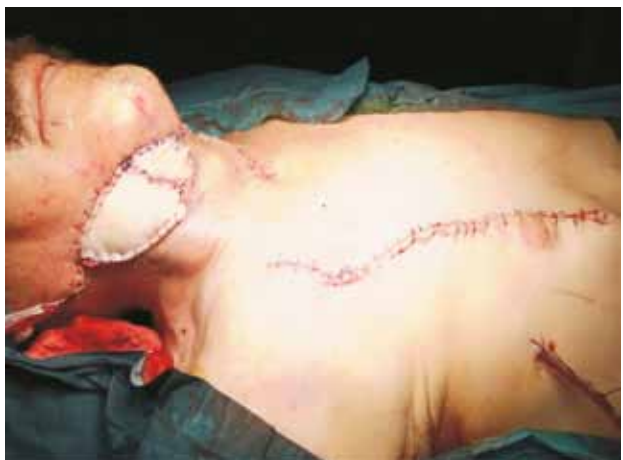
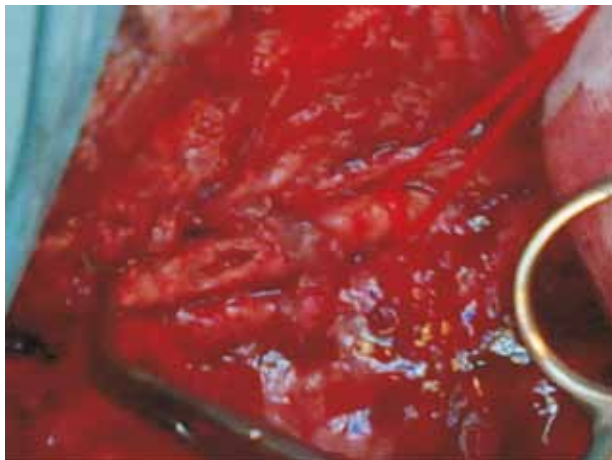
FIGURA 3
Aspecto final da reconstrução da mandíbula e fístula orocervical com retalho microanastomosado de crista ilíaca e de retalho pediculado miocutâneo de músculo grande peitoral



No 13º dia pós-operatório procedeu-se à laqueação da carótida primitiva direita após rutura espontânea e perda massiva da volemia. (Fig. 4)

FIGURA 4
Solução de continuidade na parede da carótida primitiva



No pós-operatório imediato e à data da alta o doente manteve os sinais vitais e status neurológico normalizado.

Não se observaram sinais neurológicos focais a médio/longo prazo ou hemorragia após a laqueação da artéria carótida primitiva.

DISCUSSÃO

A incidência de rutura da carótida ocorre em 3-4% dos doentes com cancro da cabeça e pescoço.^{1,2,4} Associa-se a complicações neurológicas em cerca de 60% e tem uma mortalidade de 40%.^{1,2,4} Como fatores predisponentes encontram-se a existência de fístula mucocutânea, recidiva tumoral, radionecrose, infeção local, exposição a saliva, dissecação cervical radical com remoção da fascia carotídea, necrose dos retalhos com exposição carotídea, persistência ou recorrência tumoral.^{1,2,3,4}

A exposição a radioterapia resulta numa probabilidade aumentada de rutura da carótida em 7.6 vezes nestes doentes.^{2,4}

O tratamento de hemorragia aguda da cabeça e pescoço inclui a exploração cirúrgica, tratamento endovasculares que se baseiam na oclusão do lúmen do vaso por embolização (técnicas destrutivas) ou na preservação do lúmen através da reconstrução com próteses vasculares (técnicas construtivas).^{3,4,5}

O tratamento cirúrgico pode-se considerar tecnicamente difícil, pela exploração num doente instável e reparação de estruturas num campo irradiado, infetado e por vezes encontrando-se as estruturas vasculares em leito tumoral.^{1,2}

A laqueação da carótida primitiva é o procedimento habitualmente utilizado em situações de emergência com complicações neurológicas subsequentes em cerca de 60% dos doentes.¹

Nas últimas décadas verificou-se a redução da morbilidade

devido ao advento de novas técnicas endovasculares com apoio angiográfico, normalmente executadas pela especialidade de radiologia de intervenção.²

As técnicas não invasivas de exclusão da carótida (embolização ou oclusão por balão) acarretam o risco de recorrência hemorrágica e de complicações isquémicas cerebrais em 15 a 20% dos doentes.^{1,2,4} São efetuadas em doentes com risco reduzido de isquémia cerebral determinada pela realização prévia de um teste de oclusão carotídeo.^{1,3,4}

Geralmente não é possível realizar este procedimento em situação de rutura aguda.¹

Mesmo após a triagem inicial, nas técnicas de oclusão do lúmen com balão esperam-se complicações imediatas, como sejam a rutura de pseudoaneurismas durante o tratamento, ou complicações a longo/médio prazo, como sejam a danificação ou deslocamento do balão ou isquémia tardia por oclusão da carótida interna.¹

Os doentes que não toleram o teste de oclusão são considerados para realização de técnicas construtivas.³

As técnicas construtivas com apoio de angiografia (colocação de stents) têm ganho popularidade porque permitem a revascularização, diminuindo a incidência de acidentes isquémicos.^{2,3,5}

As técnicas de preservação de lúmen estão previstas em casos em que o Polígono de Willis se encontra incompleto, a carótida contralateral esteja ocluída ou em caso de rutura aguda da carótida onde não é possível realizar as provas de tolerância à oclusão da artéria carótida, prévia à utilização de técnicas de encerramento do lúmen com balão.¹

No entanto, as complicações tardias, como a recidiva hemorrágica, trombose ou oclusão arterial, devem ser consideradas.^{1,3}

Estas técnicas não se prevêm eficazes em casos em que se observa o atingimento de um segmento extenso da artéria carótida primitiva.⁴

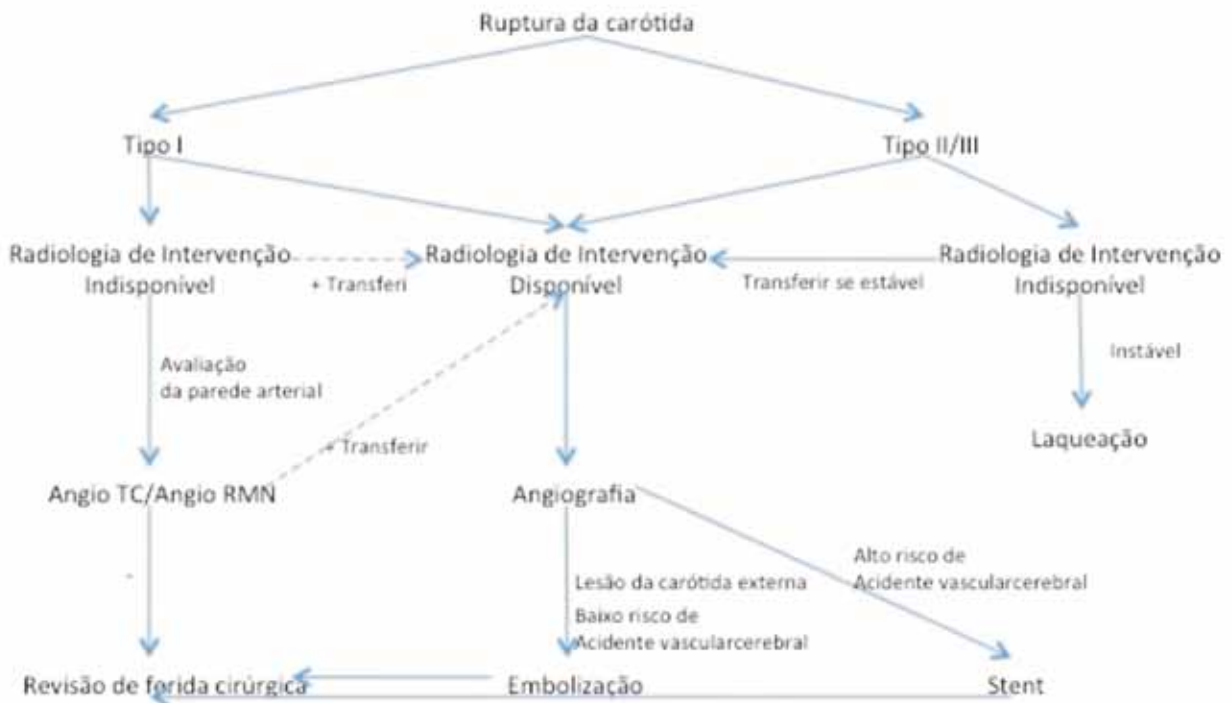
Em face de presença de infeção, e no contexto de radionecrose e fístula mucocutânea, a existência de corpo estranho resulta quase invariavelmente na infeção e persistência da mesma por colonização da prótese. Inibe, em consequência, a formação de neo-intima, promovendo a trombose arterial.^{1,2}

Apesar dos avanços no tratamento do síndrome de rutura carotídea, os princípios da atuação inicial perante a situação aguda mantêm-se inalterados: controlo da via aérea, controlo da hemorragia através da compressão local e reposição da volémia.¹

Muito embora a taxa de recidiva da rutura da carótida com a colocação de stent – técnica construtiva – seja de 44%, na embolização – técnica destrutiva – de 10%, e na laqueação cirúrgica de 25%³, em situação de emergência o tratamento mais eficaz e de menor morbilidade será uma técnica construtiva não invasiva, permitindo o controlo da hemorragia e a preservação do lúmen, com o objetivo secundário de reforço estrutural da parede carotídea na tentativa de prevenção de novas ruturas: os vasos submetidos a radioterapia exibem fibrose rádica multifocal, com necrose

TABELA 1

Algoritmo de atuação em caso de rutura da carótida



e infiltração inflamatória, perda da adventícia, aterosclerose secundária e perda de suporte dos tecidos circundantes.²

A utilização destas técnicas como método temporário é eficaz, mantendo a patência da carótida e evitando complicações imediatas decorrentes da oclusão vascular, permitindo o planeamento de uma solução terapêutica mais permanente com controlo mais eficaz dos riscos.^{1,2}

Sabendo a incidência da rutura da carótida nestes doentes, uma sistematização do modo da atuação perante esta situação pode ser útil na otimização do tratamento.³

(Tabela 1)

Prevenção

Diagnóstico de suspeição

A prevenção depende muito de um seguimento atento e de um diagnóstico de suspeição prévio à rutura tipo III da carótida. Os exames complementares de diagnóstico são armas que podem fornecer informação detalhada e útil atempadamente.

A tomografia computadorizada (TC) e a ressonância magnética (RM) são úteis no diagnóstico de lesões tipo I, como seja a exposição da carótida num trajeto fistuloso ou a invasão da mesma por recorrência tumoral.

A AngioTC, a AngioRM e a angiografia são úteis na avaliação de lesões tipo II - incluindo irregularidades endoluminais das paredes do vaso e a formação de pseudoaneurismas - e na identificação de lesões tipo III - extravasamento.

A angiografia é o Gold standard para o diagnóstico de patologia

arterial sendo o método preferencial pela capacidade de tratamento simultâneo de lesões selecionadas.^{2,3,5}

Otimização dos tratamentos de radioterapia

A radioterapia tem um papel significativo no tratamento do cancro da cabeça e pescoço. É utilizada em diferentes protocolos terapêuticos, em combinação com quimioterapia e cirurgia.⁶

Em virtude da sua proximidade com os gânglios linfáticos, os grandes vasos do pescoço são geralmente incluídos no volume total irradiado, recebendo uma dose de radiação elevada.⁷

Está descrito um aumento 7 vezes superior de rutura carotídea quando associada a história de radioterapia prévia.^{1,2,3,4}

Os radicais livres produzidos no campo irradiado causam trombose e obliteração dos vasa vasorum, fibrose da adventícia, aterosclerose prematura, alterações na espessura da parede arterial e subsequente enfraquecimento da mesma.³

Este efeito contribui para a sensibilidade aumentada aos mediadores inflamatórios derivados da infecção dos tecidos (ex. necrose tecidual, fistula mucocutânea, exposição a saliva).³

Em consequência, a decomposição da parede arterial resulta em defeitos endoluminais, formação de pseudoaneurismas e ultimamente em rutura.³

Uma das teorias iniciais tenta explicar as complicações inerentes a este tipo de tratamento e dita que a radioterapia

induz endarterite que resulta em hipoxia, hipocelularidade e hipovascularização que por seu lado causa rutura tecidual com soluções de continuidade crônicas que não curam. Uma outra teoria propõe a depleção da população de fibroblastos associada à redução da produção de colagénio em resposta à exposição rádica.⁶

As complicações graves ocorrem nos primeiros dois anos e estão relacionadas com doses de radiação superiores a 70Gy ou com trauma cirúrgico. A longo prazo ocorrem por trauma ou por manutenção de um ambiente cronicamente hipóxico.⁶

Os avanços no campo da radioterapia, como o advento da Radioterapia de intensidade modulada, retêm a promessa de redução das complicações locais pelo aumento da conformação da dose prescrita, permitindo a entrega da dose no local pretendido de uma forma mais homogênea.^{6,7,8}

A Radioterapia de intensidade modulada consegue uma dose tumoricida mais elevada que as técnicas convencionais^{8,9}, mas resulta no aumento da dose infligida na carótida. No entanto, com um planeamento cuidadoso, é possível controlar este fator e diminuir a dose entregue no vaso num conjunto de doentes com risco diminuído de doença ganglionar.^{7,9}

Serão necessários mais estudos para chegar a dados mais conclusivos.

Osteoradionecrose

Dependendo dos estudos, é possível reduzir a incidência de osteoradionecrose da mandíbula de 5-15% com as técnicas convencionais para 1.3-6% utilizando Radioterapia de intensidade modelada.⁶ Em casos avançados a resolução dos fatores agressores já instalados, como a osteoradionecrose e infeção local inerente, deve ser gerida atempadamente. A utilização de oxigenioterapia em casos iniciais de osteoradionecrose da mandíbula pode revelar-se benéfica no controlo da evolução da doença.⁶ Nos estadios avançados será necessária ressecção com reconstrução vascularizada preferencial, associada ou não à oxigenioterapia.⁶

Infeção

As infeções que têm papel preponderante no Síndrome de rutura da carótida são muitas vezes subclínicas e subvalorizadas.³

A necrose tecidual e a formação de fístula, associadas a um ambiente hipóxico, contribuem para a contaminação e exposição de tecidos profundos, predispondo ao trauma e à infeção carotídea.^{3,6} A invasão bacteriana é uma causa reconhecida de trombose dos vasa vasorum e subsequente lesão da parede arterial.³

A utilização de antibioterapia sistémica é essencial, se possível orientada pela cultura de exsudado com antibiograma, associada ao tratamento cuidadoso da ferida cutânea.^{3,6}

CONCLUSÃO

A rutura carotídea é uma entidade rara mas com elevada taxa de mortalidade e morbidade neurológica. A gestão desta entidade desenvolve-se em torno de uma suspeição clínica

elevada resultando num diagnóstico precoce, antecedendo a hemorragia aguda extensa. O tratamento vai depender em grande escala do estadio de lesão carotídea. Tendo evoluído muito nas últimas décadas com o advento das técnicas endovasculares não invasivas, o tratamento visa melhorar o prognóstico final do doente que historicamente é mau.

Referências bibliográficas

- 1-Chang FC, Lirng JF, Luo CB, Guo WY et al.. Carotid Blowout Syndrome in patients with Head-and-Neck Cancers: Reconstructive Management by Self-Expandable Stent-Grafts. AJNR 2007 Jan;28: 181-188
- 2-Kasthoori JJ, Nawawi O. Endoluminal Stent Placement in the Management of Recurrent Carotid Blowout Syndrome. J HK Coll Radiol. 2007;10:62-65
- 3-Powitzky R, Vasan N, Krempl G, Medina J. Carotid Blowout in Patients With Head and Neck Cancer. Annals of Otolaryngology & Laryngology 119(7):476-484
- 4-Kim HS, Lee DH, Kim HJ, Kim SJ et al. Life-threatening common carotid artery blowout: rescue treatment with a newly designed self-expanding covered nitinol stent. The British Journal of Radiology 2006; 79: 226-231
- 5-Janjua N, Alkawi A, Georgiadis AL et al. Covered stent graft for treatment of a pseudoaneurysm and carotid blowout syndrome. J Vasc Interv Neurol 2008; 1(1):5-8
- 6-Jacobson AS, Buchbinder D, Hu K, Urken ML. Paradigm shifts in the management of osteoradionecrosis of the mandible. Oral Oncology 2010; 46: 795-801
- 7-Bahl A, Basu KS, Sharma DN, Rath GK et al. Integral dose to the carotid artery in intensity modulated radiotherapy of carcinoma nasopharynx: Extended field IMRT versus split-field IMRT. JCRT 2010; 6(4):585-587
- 8-Huang WE, Jen YM, Chen CM, Sue YF et al. Intensity modulated radiotherapy with concurrent chemotherapy for larynx preservation of advanced resectable hypopharyngeal cancer. Radiation Oncology 2010, 5:37
- 9-Vitolo V, Millender LE., Quivey Jeanne M., Yom Sue S. et al. Assessment of carotid artery dose in the treatment of nasopharyngeal cancer with IMRT versus conventional radiotherapy. Radiotherapy & Oncology 2009 Feb 90(2): 213-220