

Injeção intralesional de Bevacizumab em doentes com papilomatose respiratória recorrente grave: proposta de um protocolo

Artigo Original

Autores

Pedro Marques Gomes

Hospital Pedro Hispano, Unidade Local de Saúde de Matosinhos, Portugal

Diogo Cunha Cabral

Hospital Pedro Hispano, Unidade Local de Saúde de Matosinhos, Portugal

André Carção

Hospital Pedro Hispano, Unidade Local de Saúde de Matosinhos, Portugal

Joana Ferreira

Unidade Local de Saúde Gaia e Espinho, Portugal

Eugénia Castro

Unidade Local de Saúde Gaia e Espinho, Portugal

Delfim Duarte

Hospital Pedro Hispano, Unidade Local de Saúde de Matosinhos, Portugal

Paula Azevedo

Hospital Pedro Hispano, Unidade Local de Saúde de Matosinhos, Portugal

Correspondência:

Pedro Marques Gomes
pedrommarquesgomes@hotmail.com

Artigo recebido a 28 de Abril de 2024.
Aceite para publicação a 25 de Julho de 2024.

Resumo

Introdução: A Papilomatose Respiratória Recorrente (PRR) é uma patologia crónica associada ao crescimento de papilomas nas vias respiratórias, com compromisso da qualidade vocal e respiratória. Estudos recentes demonstram que a injeção intralesional de bevacizumab aumenta o intervalo entre cirurgias, melhora a qualidade de vida, sendo o risco de complicações praticamente nulo.

Objetivos: Criar um protocolo sobre a aplicação intralesional de bevacizumab em doentes com PRR grave.

Materiais e Métodos: A investigação incluiu as bases de dados da PUBMED e Cochrane. Foi realizada uma revisão da literatura médica pertinente.

Resultados: O protocolo consiste em quatro fases distintas: seleção de doentes com PRR grave que requerem terapia adjuvante e obtenção de consentimento informado, estadiamento e avaliação da carga de doença pré-operatória, implementação de tratamento adjuvante com bevacizumab intralesional conforme descrito e critérios de acompanhamento e eficácia.

Conclusão: Para o tratamento da PRR grave, esta técnica padronizada fornece um método sistemático para a injeção intralesional de bevacizumab.

Palavras-chave: Papilomatose Respiratória; Bevacizumab; HPV; Laringologia; Cirurgia

Introdução

A papilomatose respiratória recorrente (PRR) é uma doença benigna causada pelo vírus do papiloma humano (HPV)¹. Caracteriza-se pelo crescimento de papilomas nas vias respiratórias, que vão afetar a qualidade vocal e a função respiratória². Apesar dos recentes avanços na vacinação, a PRR continua a ser um desafio terapêutico, dada a elevada taxa de recorrência, risco de obstrução das

vias respiratórias e redução significativa da qualidade de vida³. Os dois serotipos mais frequentes de HPV na PRR são o HPV 6 e 11, mas também foram identificados os serotipos de alto risco 16, 18, 31, 33 e 39².

A PRR apresenta uma distribuição etária bimodal, sendo as crianças e os adultos jovens os mais frequentemente afetados¹. Na criança a doença é geralmente mais agressiva, com taxas de recorrência mais elevadas, enquanto a forma adulto-juvenil é mais indolente. A variabilidade da gravidade da doença e da recorrência realça o desafio da excisão cirúrgica como modalidade única de tratamento. A laringe é o local mais frequentemente acometido, especialmente o *cover* (mucosa e lâmina própria) da corda vocal⁴. A localização primária também está ligada à recorrência, com taxas mais elevadas no local da primoinfecção².

Na avaliação do doente com PRR pode ser utilizado o sistema de estadiamento e diagrama de Derkay^{5,6}, que nos permite avaliar a localização e carga de doença. Neste sistema são atribuídos diferentes graus à extensão da papilomatose ao longo do trato aerodigestivo, sendo também avaliada a capacidade vocal e respiratória do doente. No final é atribuída uma pontuação que resulta da soma da avaliação anatômica e funcional. Este sistema é uma ferramenta importante no acompanhamento da evolução da doença, na avaliação da resposta ao tratamento e na comparação de resultados entre diferentes centros.

Atualmente, não existe uma "cura" para a PRR e nenhum tratamento único demonstrou ser consistentemente eficaz na erradicação da doença⁷. O *gold standard* terapêutico é a cirurgia (LASER CO₂/exérese a frio/microdebrider) que tem por objetivo a remoção completa dos papilomas, preservando a arquitetura e funcionalidade. Cerca de 20% dos doentes com PRR vão necessitar de terapêutica adjuvante para controlar a doença⁷. Atualmente está indicada em casos de PRR grave⁸, definida por:

- ▶ Necessidade de mais de quatro procedimentos cirúrgicos por ano e/ou

- ▶ Recorrência rápida de papilomas com comprometimento da via aérea e/ou
- ▶ Disseminação extralaringea.

O bevacizumab (Avastin®) é um anticorpo monoclonal que se liga ao fator de crescimento vascular endotelial (VEGF), inibindo a sua interação com os receptores². Foram realizados vários estudos⁹⁻¹¹ que demonstraram que a injeção intralesional de bevacizumab em doentes com PRR aumentou o tempo entre intervenções cirúrgicas, diminuiu a gravidade da doença e melhorou a qualidade de vida. Foram documentadas algumas complicações da injeção intralesional, nomeadamente a formação de granulomas piogénicos⁸.

O protocolo apresentado constitui uma proposta padronizada sobre a utilização intralesional de bevacizumab em doentes com PRR grave.

Objetivos

Criar um protocolo padronizado e uniformizado sobre a aplicação intralesional de bevacizumab em doentes com PRR grave.

Materiais e Métodos

Foi efetuada uma pesquisa na base de dados PubMed e na Biblioteca Cochrane. A seleção foi feita utilizando quaisquer combinações dos seguintes termos: "papilomatose laríngea", "papilomatose laríngea recorrente", "bevacizumab", "avastin®" e/ou "vírus do papilomahumano". As bibliografias dos estudos incluídos foram verificadas manualmente para encontrar literatura adicional relevante. Foi efetuada posteriormente uma revisão da literatura médica pertinente, nomeadamente do trabalho desenvolvido por Fortes et al¹, Benedict et al^{2,4}, Derkay et al⁵⁻⁷, Zeleník et al⁸, Best et al¹¹, Pogoda et al¹², Nagel et al¹⁶ e Zeitels et al^{10,17-18}.

Resultados

O protocolo está estruturado em quatro fases distintas:

- ▶ Seleção criteriosa de doentes com PRR grave com indicação para terapêutica adjuvante,

seguida pela obtenção de consentimento informado.

- ▶ Estadiamento e avaliação da carga de doença pré-operatória nos doentes selecionados.
- ▶ Implementação do tratamento conforme delineado no protocolo.
- ▶ Seguimento pós-tratamento e aplicação de critérios de eficácia, incluindo a mudança de agente adjuvante (*switch* terapêutico) quando indicado.

1. Seleção de doentes e obtenção de consentimento informado

A terapêutica adjuvante à cirurgia está indicada em casos de PRR grave⁸:

- ▶ Necessidade de mais de quatro procedimentos cirúrgicos por ano e/ou
- ▶ Recorrência rápida de papilomas com comprometimento da via aérea e/ou
- ▶ Disseminação extralaringea.
- ▶ Antes de se iniciar o tratamento deve ser obtido junto do doente o consentimento informado livre e esclarecido (anexo).

2. Estadiamento e avaliação da carga de doença

Após obtenção do consentimento informado, deve-se proceder à avaliação endoscópica da via aérea superior e aplicação do sistema de estadiamento e diagrama de Derkay^{5,6} (anexo). O diagnóstico de PRR é realizado através de estudo anátomo-patológico. Deve ser pedida a genotipagem do HPV.

3. Tratamento

Posologia e técnica

A dose recomendada de bevacizumab no presente protocolo é de 12,5 mg, o que corresponde a um volume de injeção de 0,5 mL (25 mg/mL de concentração). Tipicamente o espaço de Reinke, na prega vocal, pode acomodar 0,3 a 0,5 mL de solução, permitindo a introdução de uma dose de 7,5 a 12,5 mg¹¹. Em caso de doença mais disseminada pode ser necessária uma maior dose.

O bevacizumab é injetado de forma intralesional após exérese dos papilomas com recurso a LASER CO₂/exérese a frio/microdebrider. Nos

dois procedimentos seguintes, intervalados de 3 semanas, é injetado preferencialmente nos locais previamente intervencionados. No protocolo apresentado sugerimos a remoção dos papilomas com recurso LASER CO₂ devido à sua capacidade hemostática e por fornecer um bom campo cirúrgico durante o procedimento, otimizando assim o tempo operatório (uma hemostase correta é fundamental para a utilização do NBI, *Narrow Band Imaging*). O NBI é uma técnica de imagem endoscópica que utiliza luz monocromática que realça a visualização da mucosa e de vasos sanguíneos na superfície de órgãos internos. A importância do NBI na identificação dos papilomas reside na sua capacidade de realçar características vasculares e morfológicas na superfície das lesões.

Cronologia

Início do tratamento:

- ▶ Injeção intralesional administrada de 3/3 semanas, num total de 3 procedimentos.
- ▶ Interrupção do tratamento:
- ▶ Reação alérgica (não documentada na literatura publicada).
- ▶ Efeito secundário sistémico grave, como por exemplo acidente vascular cerebral e enfarte agudo do miocárdio (apenas documentada na administração sistémica¹²).

Procedimentos a adotar no bloco operatório

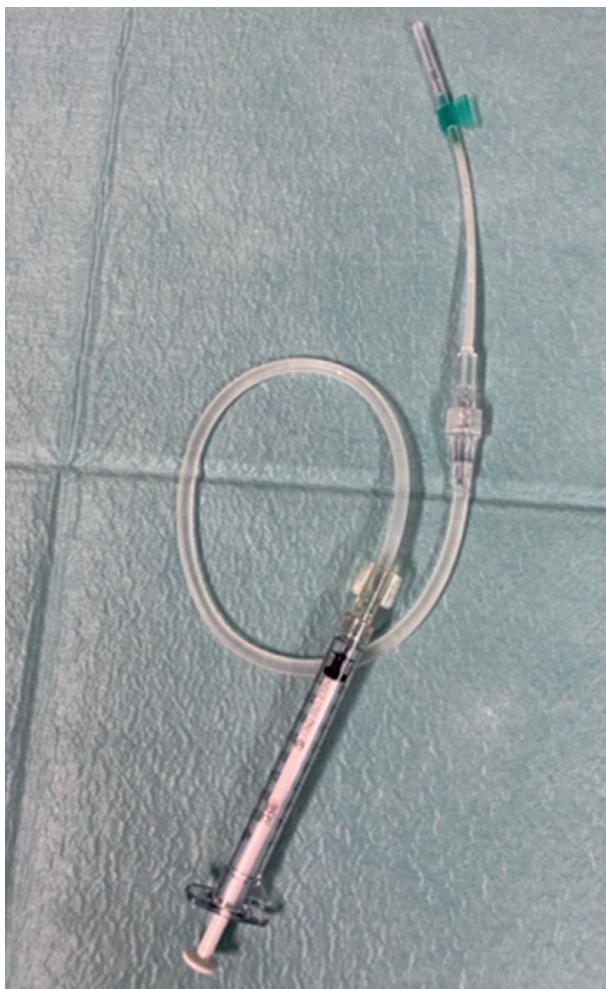
No bloco operatório devem ser adotados os seguintes procedimentos:

- ▶ O contentor de alumínio selado contendo as seringas de bevacizumab, individualizadas, esterilizadas e identificadas, é entregue pelo assistente operacional dos serviços farmacêuticos à enfermeira responsável pela sala.
- ▶ Na sala:
 - Nova verificação do contentor selado e abertura do mesmo em condições de assepsia.
 - Verificação da integridade das seringas esterilizadas que contém bevacizumab e do respetivo rótulo confirmando toda a sua informação.

- ▶ Técnica cirúrgica:
 - Desinfecção cirúrgica das mãos da equipa cirúrgica e colocação de bata e luvas esterilizadas.
 - Colocação de campo cirúrgico esterilizado.
 - Laringoscopia direta rígida com laringoscópio cirúrgico (Kleinasser ou Lindholm).
 - Além de laringoscópios cirúrgicos, é necessário material tipicamente utilizado na microcirurgia laríngea funcional (fig. 1):
 - ▷ Micropinças.
 - ▷ Microtesouras.
 - ▷ Aspirações finas (3, 5 e 7 Fr).
 - ▷ Microscópio (lente com distância focal de 400nm).
 - ▷ LASER CO₂ ou microdebrider.
 - ▷ Agulha *butterfly* 21-27 G e sistema que per-

Figura 1

Agulha butterfly e sistema de acoplamento ligados a seringa com bevacizumab (fotografia original).



mita o acoplamento da seringa à agulha.

- ▷ Passos cirúrgicos:
 - ▷ Posicionamento do doente, com pescoço fletido e cabeça em extensão.
 - ▷ Evição de lesões dentárias/mucosa com protetor de dentes.
 - ▷ Introdução do laringoscópio.
 - ▷ Suspensão laríngea com sistema de suspensão rotativo.
 - ▷ Os próximos passos do procedimento são realizados com o microscópio equipado com uma lente de 400 nm.
 - ▷ Exérese das lesões papilomatosas com recurso a LASER CO₂/exérese a frio/microdebrider. Em caso de recurso a LASER CO₂ sugere-se um modo *super-pulsed* ou *ultra-pulsed*, desfocado, com potência de 2 a 5 W¹³.
 - ▷ Revisão da hemóstase.
 - ▷ Injeção intralesional, preferencialmente na lâmina própria superficial (fig. 2).
 - ▷ Revisão da hemóstase.
 - ▷ Remoção do laringoscópio.

▷ Todas as seringas não utilizadas são imediatamente rejeitadas.

No fim do procedimento o doente segue para o recobro e permanece em regime de ambulatório, com pernoita. Recomendam-se alguns cuidados básicos comuns à cirurgia laríngea funcional:

- ▶ Repouso vocal, em média de 3 a 5 dias.
- ▶ Hidratação oral.
- ▶ Analgesia em SOS se dores (ibuprofeno 400/600 mg 8/8h).

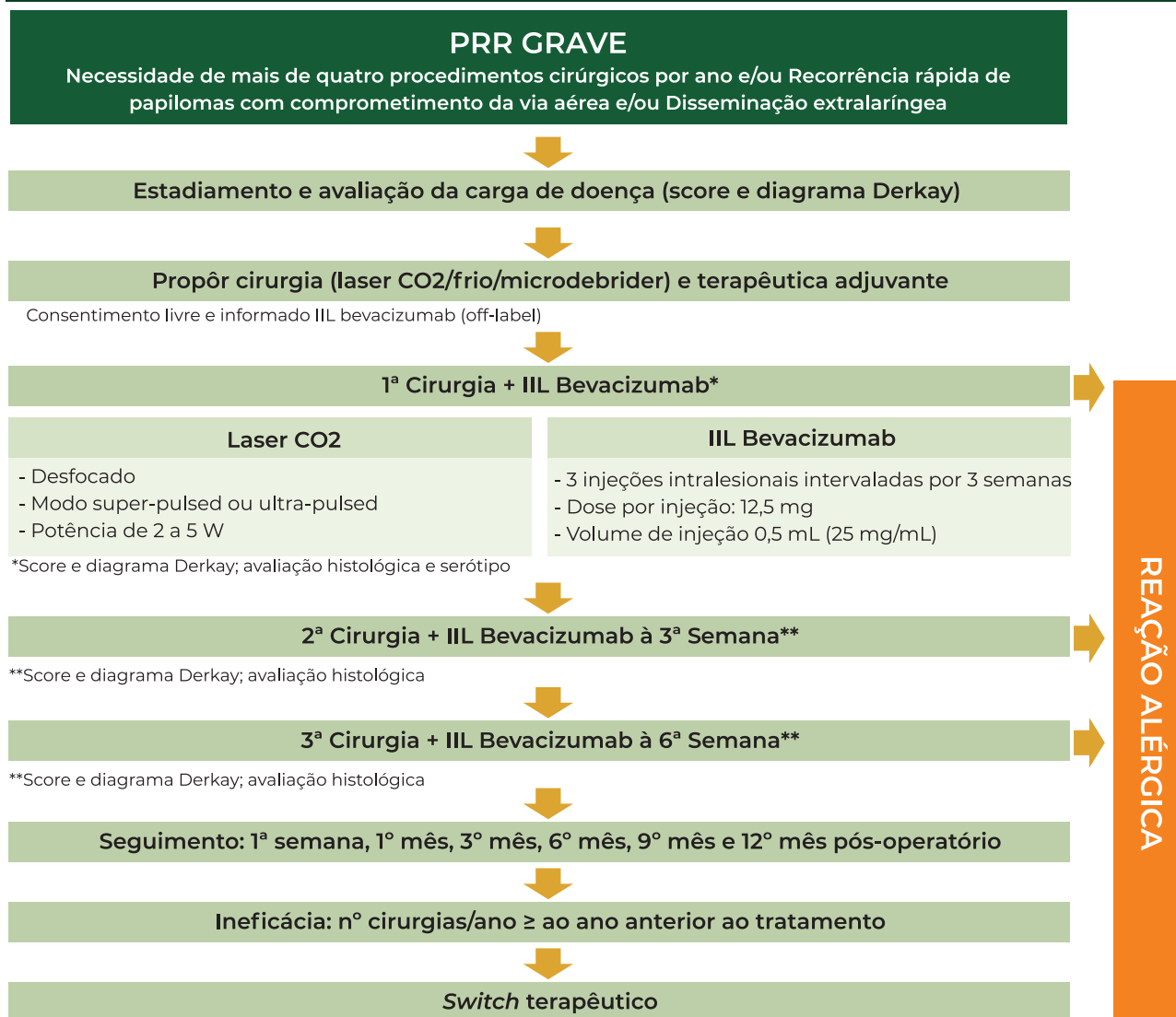
4. Seguimento, critérios de eficácia e switch terapêutico

Após o tratamento o doente deve ser avaliado em consulta de ORL com a seguinte periodicidade: 1ª semana, 1º mês, 3º mês, 6º mês, 9º mês e 12º mês pós-operatório e depois de acordo com a evolução clínica.

Deve-se considerar um novo procedimento quando a carga de doença alcançar, no mínimo, magnitude semelhante àquela observada no primeiro procedimento.

A eficácia do tratamento é considerada inadequada se o número de intervenções cirúrgicas necessárias para exérese de

Algoritmo de injeção intralesional (IIL) de bevacizumab em doentes com PRR grave



papilomas for igual ou superior ao do ano anterior ao início do tratamento adjuvante.

A administração de outras terapêuticas adjuvantes como o *switch* para cidofovir intralesional pode ser uma alternativa em doentes com PRR que tenham obtido uma resposta inadequada ou que não tolerem a injeção intralesional de bevacizumab.

Indivíduos com PRR sem história de vacinação contra o HPV são aconselhados à sua administração após o ciclo de tratamentos¹⁴ (por exemplo Gardasil® 9 esquema vacinal com 3 tomas: 0, 2 e 6 meses).

5. Aplicação do protocolo (Caso clínico)

Um homem de 37 anos, não fumador,

foi referenciado a uma consulta de Otorrinolaringologia (ORL) no Hospital Pedro Hispano por um quadro de disфонia com meses de evolução. Apresentava antecedentes de três microcirurgias laríngeas realizadas noutra hospital (2017, 2019 e 2020).

Ao exame objetivo apresentava papilomas na laringe: comissura anterior, terço posterior da corda vocal esquerda e a meio do ventrículo direito. A pontuação total no sistema de estadiamento de Derkay foi de 5 (4+1). O grau de severidade e tipo de disфонia correspondeu a $C_1R_1B_0A_0S_1$.

Foi submetido a uma nova microcirurgia laríngea com recurso a LASER de CO₂, com uma potência de 5 watts e modo *superpulsed*.

As áreas afetadas foram injetadas com 12,5 mg (0,5 mL) usando uma agulha laríngea (fig. 2). A análise histopatológica confirmou papilomas de células escamosas. O procedimento foi repetido após três e seis semanas.

O doente teve alta no dia seguinte a cada procedimento. Foi medicado para o domicílio com esomeprazol 20 mg id antes do pequeno-almoço durante dois meses, antibioterapia com amoxicilina e ácido clavulânico 875 + 125 mg comprimidos 12/12h durante oito dias e analgésicos.

Figura 2
Terceira injeção de bevacizumab. Sem evidência de papilomas com NBI.

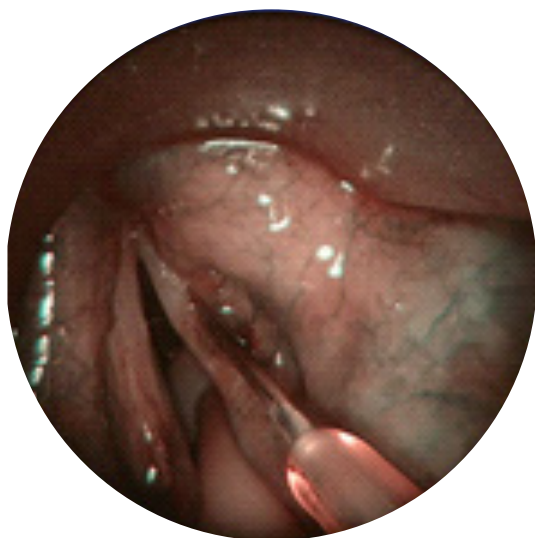

Figura 3
NBI no final da terceira injeção de bevacizumab sem qualquer evidência de papilomas.

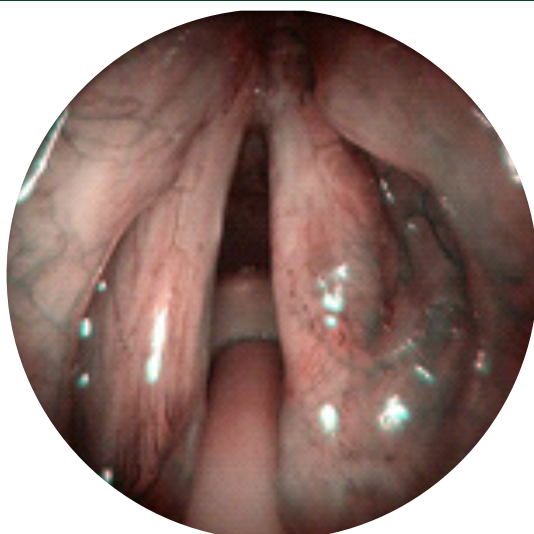
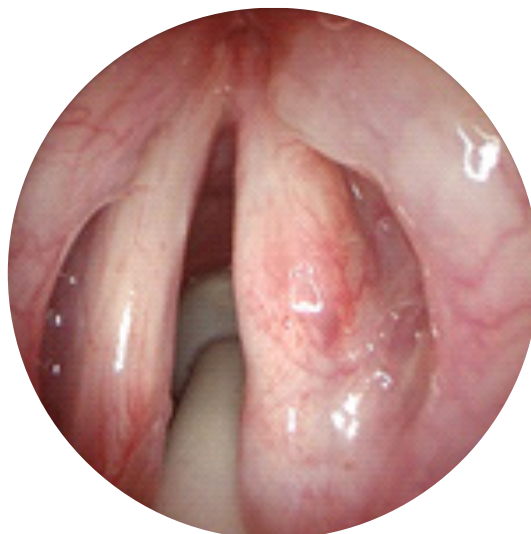
Figura 4
Endoscopia laríngea após a terceira injeção de bevacizumab. O epitélio das pregas vocais encontrava-se intacto e normotrófico.



Realizou consultas de seguimento na primeira semana e no primeiro mês após o final do ciclo de tratamentos. Na última consulta, no 3º mês após o ciclo de tratamentos, encontrava-se assintomático e ao exame objetivo não foram detetados papilomas. O epitélio das pregas vocais apresentava-se íntegro e normotrófico (fig. 3 e 4).

Discussão

A PRR é uma patologia crónica caracterizada pelo crescimento de papilomas nas vias aéreas, incluindo a laringe, traqueia e brônquios. Estes papilomas, geralmente causados pelo HPV, podem obstruir a via aérea, levando a disfonia, dispneia e estridor. É uma patologia conhecida pela sua natureza recorrente, exigindo um tratamento e monitorização contínuo, a fim de controlar os sintomas e prevenir complicações respiratórias. O tratamento geralmente envolve múltiplas intervenções cirúrgicas. Devido à sua elevada recorrência, terapêuticas adjuvantes estão a ser investigadas no sentido de melhorar a eficácia do tratamento e a qualidade de vida dos doentes. Na última década assistiu-se a uma expansão significativa das opções terapêuticas adjuvantes em doentes com PRR grave. O Avastin® foi autorizado pelo Infarmed para o

tratamento do cancro colo-retal mas não para uso laríngeo¹⁵. Uma vez que a vascularização é um fator crucial que determina a rapidez com que os papilomas recidivam, colocou-se a hipótese do Avastin® ser utilizado no tratamento da PRR. Na medicina, o uso de fármacos “*off-label*” é legal e frequentemente necessário na prática clínica, desde que os médicos estejam bem informados sobre o produto e baseiem o seu uso num método científico firme e com evidência médica bem fundamentada. A utilização de bevacizumab intralaringeo no tratamento da PRR foi pela primeira vez relatada em 2009¹⁷. Zeitels et al¹⁷⁻¹⁸ publicaram subsequentemente um estudo piloto com 10 doentes a quem foi injetado bevacizumab num protocolo de 5 injeções, no qual se demonstrou uma diminuição da recorrência da doença e uma melhoria da função vocal. Estes resultados levaram a uma análise prospetiva em 20 doentes adultos em que a corda vocal contralateral foi usada como controlo¹⁹. Neste estudo foi utilizado um protocolo que contemplava 3 injeções de bevacizumab, espaçadas por 6 semanas, tendo-se observado uma redução da carga da doença no lado tratado com bevacizumab. Uma revisão sistémica de 2022¹² confirmou estes achados: a administração intralesional de bevacizumab aumentou o intervalo de tempo entre cirurgias (2-6 semanas para 4-12 semanas) e diminuiu o score de Derkey (3-23 para 0-12 pontos). Demonstrou ser um procedimento seguro, apresentando poucos efeitos secundários, contrariamente à aplicação sistémica, associada a proteinúria, epistáxis, hemoptises, hipertensão arterial, cefaleia, trombocitopenia, hipertiroidismo, disgeusia e menopausa precoce. Esta revisão¹² concluiu que ambas as formas de administração são opções terapêuticas eficazes em doentes com PRR grave, reforçando a necessidade de serem efetuados mais estudos prospetivos e ensaios clínicos. Outras opções terapêuticas que podem ser utilizadas em doentes com PRR grave incluem o interferão, agentes antivirais (aciclovir, cidofovir), retinóides e a própria vacinação contra o HPV⁷.

O cidofovir, um análogo da citosina, é atualmente o antiviral mais utilizado⁷. Pode ser administrado por via intravenosa, por nebulização ou por injeção intralesional. Num estudo prospetivo recente, a administração intralesional associou-se a uma regressão parcial ou total dos papilomas e à redução do número de procedimentos cirúrgicos por ano¹⁹. Tem a vantagem de manter níveis plasmáticos abaixo dos associados a toxicidade, não apresentando efeitos secundários localmente^{7,19}. Os riscos a longo prazo associados à administração intralesional de cidofovir ainda não são bem conhecidos, mas incluem o risco teórico de transformação maligna¹⁹. Outra opção terapêutica em doentes com PRR é a vacina contra o HPV. A vacina quadrivalente está indicada na prevenção do cancro do colo do útero, anogenital e de lesões pré-neoplásicas associadas aos subtipos 6, 11, 16 e 18⁷. Uma meta-análise de 2023²⁰ que aborda a sua utilidade em doentes com PRR, conclui que a vacinação pode ser vista como uma terapêutica adjuvante benéfica em doentes com PRR grave. A criação de um protocolo para a injeção intralesional de bevacizumab em doentes com PRR grave apresenta várias limitações que precisam ser cuidadosamente consideradas. Algumas das principais limitações incluem a falta de estudos em grande escala, uma vez que a ausência de ensaios clínicos randomizados e controlados limita a capacidade de generalizar os resultados e afirmar conclusões definitivas. Outra limitação prende-se com a segurança a longo prazo do bevacizumab intralesional ainda não estar completamente elucidada, especialmente na população pediátrica, que podem ter uma exposição prolongada ao medicamento. A compreensão limitada da etiologia e dos fatores que influenciam a progressão da PRR dificulta a previsão da eficácia destas novas intervenções terapêuticas. O desenvolvimento de protocolos clínicos é essencial. Nos doentes com PRR grave vai permitir uniformizar a abordagem clínica e terapêutica e comparar resultados entre diferentes centros hospitalares.

Conclusão

No presente protocolo, fundamentado em múltiplos estudos e ensaios internacionais, apresentamos uma abordagem padronizada de administração intralesional de bevacizumab em doentes com PRR grave. Este protocolo vai permitir uma maior organização e uniformização da abordagem clínica e terapêutica da PRR grave, uma patologia crónica que apesar de rara nos países desenvolvidos apresenta importantes encargos económicos para o sistema de saúde.

Agradecimentos

À Dra. Eugénia Castro pela valiosa orientação na elaboração do protocolo. A sua dedicação e conhecimento não só enriqueceram a preparação do protocolo, mas também fomentaram o interesse do primeiro autor na área da patologia faringolaríngea.

Ao Prof. Doutor Craig Derkay pela pronta disponibilização da escala e diagrama utilizados em doentes com PRR e por permitir a sua tradução para português de Portugal.

Anexos

consentimento informado para a injeção intralesional de AVASTIN® (Bevacizumab)

Indicações

Papilomatose respiratória recorrente (PRR): A PRR é uma patologia que afeta principalmente a laringe, caracterizada pela proliferação de lesões escamosas exofíticas *papiloma-like*, geralmente recorrentes, causada pelo vírus do papiloma humano (VPH). São descritas várias técnicas cirúrgicas e terapêuticas adjuvantes para o tratamento da PRR, cujo propósito é diminuir a recorrência e as possíveis sequelas da doença.

Possíveis benefícios e utilização “off-label”

Atualmente, não há tratamento curativo para a PRR. O tratamento habitualmente consiste na remoção das lesões exofíticas com exérese a frio, utilização de microdebrider ou através da vaporização a LASER. Esta última proporciona

a combinação de um método preciso de excisão com boa hemostase, principalmente em lesões friáveis. O tratamento visa remover as lesões e preservar a normal anatomia das estruturas laríngeas. Apesar da abordagem cirúrgica, o vírus permanece latente. A utilização de terapêuticas adjuvantes à cirurgia, como é exemplo o bevacizumab, parece aumentar o período “livre” de doença. O bevacizumab é um fármaco antiangiogénico, que bloqueia ou inibe a acção do fator de crescimento vascular endotelial (VEGF), prevenindo, assim, o crescimento de novos vasos sanguíneos, causando regressão dos neovasos existentes.

Tem sido utilizado a nível nacional e internacional, a título experimental e investigacional, com benefícios comprovados, como terapêutica adjuvante pós-cirúrgica em doentes com papilomatose laríngea recorrente. O Avastin® (Bevacizumab) foi autorizado pelo Infarmed para o tratamento do cancro colo-retal e não para uso laríngeo. Porém, uma vez que a vascularização é um fator crucial que determina a rapidez com que os papilomas recidivam, colocou-se a hipótese do Avastin® ser utilizado no tratamento da PRR.

Na medicina, o uso de fármacos “off-label” é legal e frequentemente necessário na prática clínica, desde que os médicos estejam bem informados sobre o produto e baseiem o seu uso num método científico firme e com evidência médica bem fundamentada.

Possíveis limitações

O objetivo do tratamento é aumentar o período livre de doença. Porém a doença pode recidivar e continuar a evoluir.

Administração do fármaco

O procedimento será realizado no bloco operatório, com todas as condições assépticas de uma cirurgia laríngea. Primeiro procede-se à anestesia geral, entubação orotraqueal e microlaringoscopia em suspensão, com remoção dos papilomas. Posteriormente o medicamento é injetado a nível laríngeo

(intralesional). É necessário repetir a injeção periodicamente, no espaço de 3 semanas, no total de 3 procedimentos.

O procedimento poderá ser realizado por outro médico otorrinolaringologista que não siga o utente, assim como por internos de formação específica em Otorrinolaringologia.

Tratamentos alternativos

Para a PRR o *gold standard* é a intervenção cirúrgica. Pode sempre optar por não ser tratado, conhecendo que, sem tratamento, esta doença agressiva pode levar a falta de ar com necessidade de traqueostomia cirúrgica urgente. Existem outras formas de tratamento adjuvantes também "*off-label*". Incluem, por exemplo, a utilização de cidofovir, interferão, indole-3 carbinol e Gardasil®.

Complicações sistémicas

Quando o Avastin® é administrado em doentes com cancro colo-retal metastizado, podem ocorrer eventos graves (perfuração gastrointestinal, eventos tromboembólicos, entre outros), que podem mesmo, em situações excepcionais, colocar a vida em risco. A dose administrada nestes doentes é 40 vezes superior à administrada na laringe, é dada de forma mais frequente, diretamente na veia e a doentes já de si debilitados por cancro avançado. Quando o fármaco é administrado na laringe, por via transoral, não existem registos de eventos adversos. Contudo, os efeitos a longo prazo não estão estabelecidos.

Complicações laríngeas

É possível que a doença não melhore ou até piore. Qualquer uma das complicações que podem ocorrer podem causar redução da permeabilidade da via aérea. Nestas circunstâncias é possível que tenham de ser realizados procedimentos adicionais para tratar estas complicações, nomeadamente uma traqueostomia. Qualquer medicamento pode causar potenciais reações alérgicas, embora não estejam reportadas na literatura na utilização intralesional. Os sintomas de reação alérgica podem incluir comichão,

manchas avermelhadas no corpo, falta de ar e morte. Estas reações podem acontecer em pessoas que já tem um fundo alérgico a outros fármacos, alimentos ou meio ambiente (pó ou pólen). Se tem algum tipo de alergia deverá comunicar ao seu médico.

As possíveis complicações laríngeas são as mesmas que para a cirurgia funcional da laringe.

Estas incluem:

- Complicações próprias da anestesia.
- Hemorragia.
- Infeção.
- Persistência, em maior ou menor grau, de alteração funcional e/ou da patologia inicial.
- Alterações respiratórias e/ou da deglutição.
- Alterações da voz, temporárias ou permanentes.
- Lesão/avulsão de peças dentárias.
- Morte.

Responsabilidade do utente

- Recorrer ao serviço de urgência se ocorrer alguns dos seguintes sinais ou sintomas: dor em crescendo que não responde ao tratamento farmacológico, febre, rouquidão de novo, falta de ar.
- Deve comparecer a todas as marcações de consultas externas e exames.
- Embora a possibilidade de complicações sérias que afetem outros órgãos do corpo seja rara e podendo não estar relacionada com a injeção, mas sim com a patologia de base, deve contactar imediatamente o médico de família ou recorrer ao serviço de urgência, se tiver dor abdominal associada a vómitos ou hemorragia, dor no peito, dor de cabeça grave, incapacidade para falar ou impossibilidade em mobilizar algum dos lados do corpo ou membros. Deve notificar o seu otorrinolaringologista logo que possível.
- Deve informar o otorrinolaringologista se necessitar de realizar qualquer tipo de cirurgia.

Consentimento informado

Nome: _____

Nº processo clínico: _____

Declaro que li/leram-se e compreendi a explicação sobre a minha doença e sobre os riscos, benefícios, alternativas e limitações do procedimento cirúrgico a realizar.

- Compreendo que o fármaco Avastin® (bevacizumab) foi aprovado para uso no tratamento do cancro colo-retal metastático e que o uso na laringe é "off-label". Ainda assim, aceito ser tratado com o fármaco.

- Autorizo o tratamento com injeções intralesionais de Avastin® (bevacizumab) em intervalos regulares. Este consentimento é valido até ao ponto em que decida revogá-lo ou que as minhas condições se alterem ao ponto de os riscos e benefícios sejam significativamente diferentes.

Assinatura do utente

Assinatura do médico

Matosinhos

Data,

____/____/____

Escala de avaliação clínica e laringoscópica em doentes com PRR (laríngea, adaptado)

A. Score Clínico

1. Descreva a voz do doente hoje:

Normal ____ (0), Anormal ____ (1), Afónico ____ (2)

2. Descreva o estridor do doente hoje:

Ausente ____ (0), Presente com esforço ____ (1), Presente em repouso ____ (2)

3. Descreva a urgência do procedimento de hoje

Agendado ____ (0), Eletivo ____ (1), Urgente ____ (2), Emergente ____ (3)

4. Descreva o nível de dificuldade respiratória do doente:

Inexistente ____ (0), Ligeira ____ (1), Moderada ____ (2), Severa ____ (3), Extrema ____ (4)

Score Clínico Total: _____

B. Score Anatômico

Para cada local, classificar: 0=Nenhum, 1=Lesão Superficial, 2=Lesão Vegetante, 3=Lesão Bulky

1. Laringe

Epiglote _____, Superfície Lingual _____, Superfície Laríngea _____

Prega Ariepliglótica _____ Direita _____, Esquerda _____

Banda Ventricular _____ Direita _____, Esquerda _____

Cordas Vocais _____ Direita _____, Esquerda _____

Aritenóide _____ Direita _____, Esquerda _____

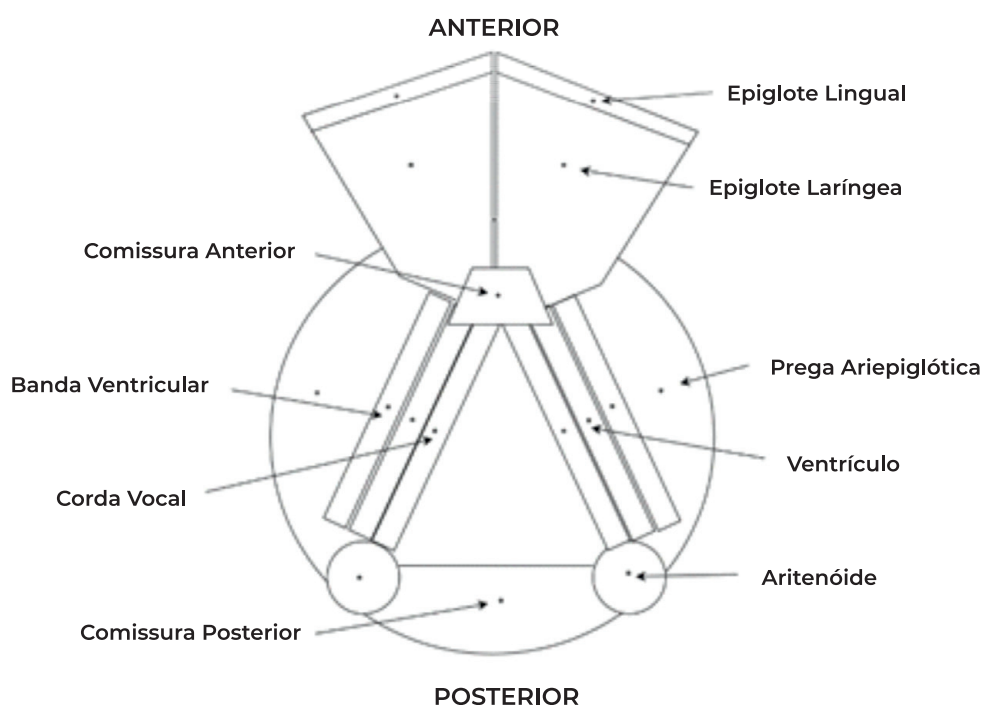
Comissura Anterior _____

Comissura Posterior _____

Subglote _____

Score Anatômico Total: _____

C. Score Total = Score Clínico Total + Score Anatômico Total = _____



Conflito de Interesses

Os autores declaram que não têm qualquer conflito de interesse relativo a este artigo.

Confidencialidade dos dados

Os autores declaram que seguiram os protocolos do seu trabalho na publicação dos dados de pacientes.

Proteção de pessoas e animais

Os autores declaram que os procedimentos seguidos estão de acordo com os regulamentos estabelecidos pelos diretores da Comissão para Investigação Clínica e Ética e de acordo com a Declaração de Helsínquia da Associação Médica Mundial.

Política de privacidade, consentimento informado e Autorização do Comité de Ética

Os autores declaram que têm o consentimento por escrito para o uso de fotografias dos pacientes neste artigo.

Financiamento

Este trabalho não recebeu qualquer contribuição, financiamento ou bolsa de estudos.

Disponibilidade dos Dados científicos

Não existem conjuntos de dados disponíveis publicamente relacionados com este trabalho.

Referências bibliográficas

- Fortes HR, von Ranke FM, Escuissato DL, Araujo Neto CA, Zanetti G, Hochegger B. et al. Recurrent respiratory papillomatosis: A state-of-the-art review. *Respir Med*. 2017 May;126:116-121. doi: 10.1016/j.rmed.2017.03.030.
- Benedict JJ, Derkey CS. Recurrent respiratory papillomatosis: A 2020 perspective. *Laryngoscope Investig Otolaryngol*. 2021 Mar 13;6(2):340-345. doi: 10.1002/lio.2545.
- San Giorgi MRM, Aaltonen LM, Rihkanen H, Tjon Pian Gi REA, van der Laan BFAM, Hoekstra-Weebers JEHM. et al. Quality of life of patients with recurrent respiratory papillomatosis. *Laryngoscope*. 2017 Aug;127(8):1826-1831. doi: 10.1002/lary.26413.
- Benedict PA, Ruiz R, Yoo M, Verma A, Ahmed OH, Wang B. et al. Laryngeal distribution of recurrent respiratory papillomatosis in a previously untreated cohort. *Laryngoscope*. 2018 Jan;128(1):138-143. doi: 10.1002/lary.26742.
- Derkey CS, Malis DJ, Zalzal G, Wiatrak BJ, Kashima HK, Coltrera MD. A staging system for assessing severity of disease and response to therapy in recurrent respiratory papillomatosis. *Laryngoscope*. 1998 Jun;108(6):935-7. doi: 10.1097/00005537-199806000-00026.
- Derkey CS, Hester RP, Burke B, Carron J, Lawson L. Analysis of a staging assessment system for prediction of surgical interval in recurrent respiratory papillomatosis. *Int J Pediatr Otorhinolaryngol*. 2004 Dec;68(12):1493-8. doi: 10.1016/j.ijporl.2004.06.007.
- Derkey CS, Wiatrak B. Recurrent respiratory papillomatosis: a review. *Laryngoscope*. 2008 Jul;118(7):1236-47. doi: 10.1097/MLG.0b013e31816a7135.
- Zeleník K, Komínek P, Staníková L, Formánek M. Local bevacizumab treatment of juvenile-onset respiratory papillomatosis might induce multiple tracheal pyogenic granulomas. *Laryngoscope*. 2021 Feb;131(2):E518-E520. doi: 10.1002/lary.28928.
- Sidell DR, Nassar M, Cotton RT, Zeitels SM, de Alarcon A. High-dose sublesional bevacizumab (avastin) for pediatric recurrent respiratory papillomatosis. *Ann Otol Rhinol Laryngol*. 2014 Mar;123(3):214-21. doi: 10.1177/0003489414522977.
- Zeitels SM, Barbu AM, Landau-Zemer T, Lopez-Guerra G, Burns JA, Friedman AD. et al. Local injection of bevacizumab (avastin) and angiolytic KTP laser treatment of recurrent respiratory papillomatosis of the vocal folds: a prospective study. *Ann Otol Rhinol Laryngol*. 2011 Oct;120(10):627-34. doi: 10.1177/000348941112001001.
- Best SR, Friedman AD, Landau-Zemer T, Barbu AM, Burns JA, Freeman MW. et al. Safety and dosing of bevacizumab (avastin) for the treatment of recurrent respiratory papillomatosis. *Ann Otol Rhinol Laryngol*. 2012 Sep;121(9):587-93. doi: 10.1177/000348941212100905.
- Pogoda L, Ziylan F, Smeeing DPJ, Dikkers FG, Rinkel RNPM. Bevacizumab as treatment option for recurrent respiratory papillomatosis: a systematic review. *Eur Arch Otorhinolaryngol*. 2022 Sep;279(9):4229-4240. doi: 10.1007/s00405-022-07388-6.
- Woo SH, Chung P, Lee SJ. Treatment of recurrent respiratory papillomatosis using laser and available adjuvant therapies. *Med Lasers [Internet]* 2020; 9(2): 126-133 Available from: <https://doi.org/10.25289/ML.2020.9.2.126>.
- Coordes A, Grund D, Mainka A, Olze H, Hanitsch L, von Bernuth H. et al. Recurrent laryngeal papillomatosis. *HNO*. 2023 Feb;71(2):77-82. doi: 10.1007/s00106-022-01250-1.
- Infarmed. *Relatório de avaliação prévia do medicamento para uso humano em meio hospitalar; DCI - Bevacizumab*. [Internet]. Lisboa: INFARMED Autoridade Nacional do Medicamento e Produtos de Saúde, I.P.; 2018. Available from: <https://www.infarmed.pt/documents/15786/1424140/Relatório+público+de+avaliação+de+Avastin+%28bevacizumab%29+2018/6c14975e-768b-498f-8403-d266e9a4df73>.
- Nagel S, Busch C, Blankenburg T, Schutte W. Treatment of respiratory papillomatosis—a case report on systemic treatment with bevacizumab. *Pneumologie*. 2009 Jul;63(7):387-9. doi: 10.1055/s-0029-1214714.
- Zeitels SM, Lopez-Guerra G, Burns JA, Lutch M, Friedman AM, Hillman RE. Microlaryngoscopic and office-based injection of bevacizumab (Avastin) to enhance 532-nm pulsed KTP laser treatment of glottal papillomatosis. *Ann Otol Rhinol Laryngol Suppl*. 2009 Sep;201:1-13. doi: 10.1177/000348940911800901.
- Zeitels SM, Barbu AM, Landau-Zemer T, Lopez-Guerra G, Burns JA, Friedman AD. et al. Local injection of bevacizumab (Avastin) and angiolytic KTP laser treatment of recurrent respiratory papillomatosis of the vocal folds: a prospective study. *Ann Otol Rhinol Laryngol*. 2011 Oct;120(10):627-34. doi: 10.1177/000348941112001001.
- Tasca RA, Clarke RW. Recurrent respiratory papillomatosis *Arch Dis Child*. 2006 Aug;91(8):689-91. doi: 10.1136/adc.2005.090514.
- Goon P, Sauzet O, Schuermann M, Oppel F, Shao S, Scholtz LU. et al. Recurrent Respiratory Papillomatosis (RRP)-Meta-analyses on the use of the HPV vaccine as adjuvant therapy. *NPJ Vaccines*. 2023 Apr 1;8(1):49. doi: 10.1038/s41541-023-00644-8.