

Malformación otológica en el contexto de síndrome de ojo de gato

Caso Clínico

Autores

Lidia Torres-García

Universidad de Valencia. Servicio Otorrinolaringología, Hospital Universitario y Politécnico La Fe, España

Miguel Saro-Buendía

Universidad de Valencia. Hospital Universitario y Politécnico La Fe, España

Alejandro Montoya Filardi

Servicio de Radiología, Hospital Universitario i Politécnico La Fe, Valencia, España

Laura Cavallé Garrido

Universidad de Valencia. Servicio Otorrinolaringología, Hospital Universitario y Politécnico La Fe. España

Abel Guzmán Calvete

Servicio Otorrinolaringología, Hospital Universitario y Politécnico La Fe. España

Carlos De Paula Vernetta

Universidad de Valencia. Servicio Otorrinolaringología, Hospital Universitario y Politécnico La Fe. España

Correspondência:

Lidia Torres-García
lidiatorresgarcia@gmail.com

Artigo recebido a 30 de Agosto 2022.

Aceite para publicação a 30 de Setembro de 2022.

Resumo

Introducción: La atresia aural congénita es un defecto que se presenta en 1 de cada 10000 a 15000 recién nacidos vivos. Puede presentarse de forma aislada o asociada a un síndrome polimalformativo como es el síndrome de ojo de gato.

Caso clínico: Varón nacido a término que presenta malformación anorrectal, microtia bilateral con agenesia de conducto auditivo externo derecho y rasgos dismórficos. El estudio audiológico demuestra hipoacusia de transmisión moderada-severa bilateral. El estudio genético pone de manifiesto la presencia de una trisomía en mosaico del cromosoma 22, alteración genética responsable del síndrome de ojo de gato.

Discusión: El síndrome de ojo de gato es una enfermedad rara que asocia coloboma de iris, malformaciones anorrectales y anomalías de oído externo. El diagnóstico de certeza se establece mediante un cariotipo en sangre periférica. Es esencial el abordaje integral del paciente mediante equipos multidisciplinares. El pronóstico suele ser bueno.

Palavras-chave: atresia aural congénita; hipoacusia; cariotipo

Introducción

La atresia aural congénita (AAC) es un defecto congénito que se presenta en 1 de cada 10000 a 15000 recién nacidos vivos. Puede presentarse de forma aislada o asociada a un síndrome polimalformativo, entre los que se incluye al síndrome de ojo de gato. Presentamos un caso clínico de un paciente con síndrome de ojo de gato en el cual destacan las malformaciones otológicas asociadas que se documentan radiológicamente.

Descripción del Caso

Se presenta el caso de un varón nacido a término con presencia de atresia anal, microtia bilateral grado I con agenesia de canal auditivo externo (CAE) derecho (imagen 1 y 2) y rasgos faciales dismórficos consistentes

Imagem 1

Displasia de pabellón auricular derecho y agenesia de CAE

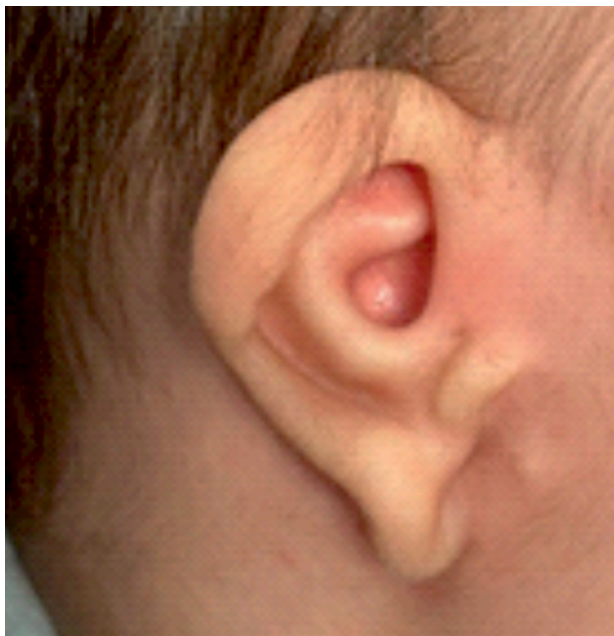
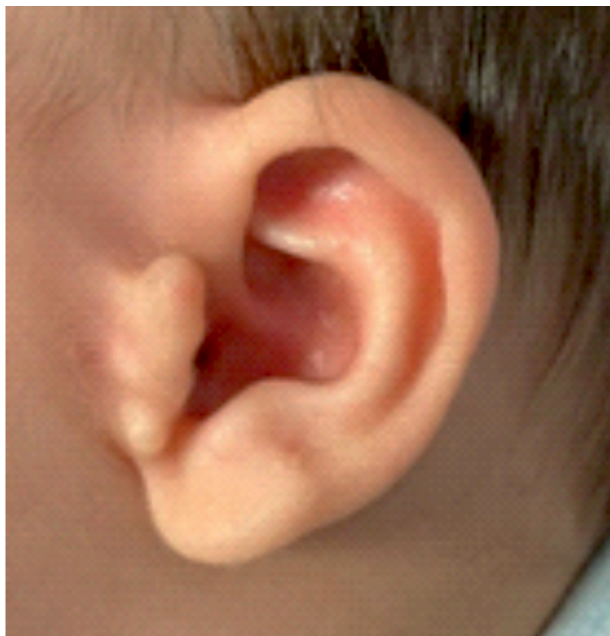
Imagem 2

Apéndice preauricular izquierdo y estenosis de CAE



en fisuras palpebrales con desviación inferior, hipertelorismo y labio superior fino. No hay alteraciones a otros niveles. El embarazo y el parto trascurrieron sin incidencias. Hay constancia de consanguineidad parental de cuarto grado. A los 4 meses de edad el paciente es remitido a nuestro centro para la realización de estudios diagnósticos y manejo terapéutico.

El estudio audiológico mediante potenciales evocados auditivos de vía aérea (VA) y ósea (VO) demostró la existencia de una hipoacusia bilateral de transmisión de grado moderado-severo con umbrales de 60-70 dB en VA y 10 dB en VO (imagen 3).

Potenciales evocados troncoencefálicos realizados mediante transductor Sentiero Advanced (SOH100360) con auricular EC-03 (VA) y B71 (VO) ambos con estímulo "chirp" alternante. No se realizaron otoemisiones acústicas debido a las malformaciones craneofaciales y las alteraciones en ambos conductos auditivos externos.

El estudio genético del cariotipo en sangre periférica demostró la presencia de un microcromosoma supernumerario bisatelitado que implica una triplicación parcial

en mosaico de la región proximal en el brazo largo del cromosoma 22 (22q11). El cariotipo que presenta es: 47,XY,+mar[16]/46,XY[9] (imagen 4), alteración genética responsable del síndrome de ojo de gato (SOG).

La tomografía computarizada (TC) de peñascos mostró una agenesia de CAE derecho en sus porciones membranosa y ósea y una estenosis severa de la porción membranosa del CAE izquierdo con ocupación por tejido con consistencia de partes blandas en el fondo del mismo (imagen 5). Además, se describe una displasia de cadena osicular bilateral con fusión de martillo y yunque de manera bilateral (imagen 6), asociando también en oído derecho una fusión de ambos a la pared lateral de la cavidad timpánica. Se localizan ambos estribos (imagen 7). Se observó una hipoplasia de celdillas mastoideas y de cavidad timpánica bilateral (imagen 6). Se apreció también una dilatación del conducto subarcuato bilateral (imagen 8). No hay presencia de alteraciones a otros niveles. Tanto cócleas, vestíbulo y canales semicirculares están indemnes. Recorrido normal de ambos nervios faciales (imagen 9). Se realizó una adaptación bilateral de audífonos de vía ósea acoplados con

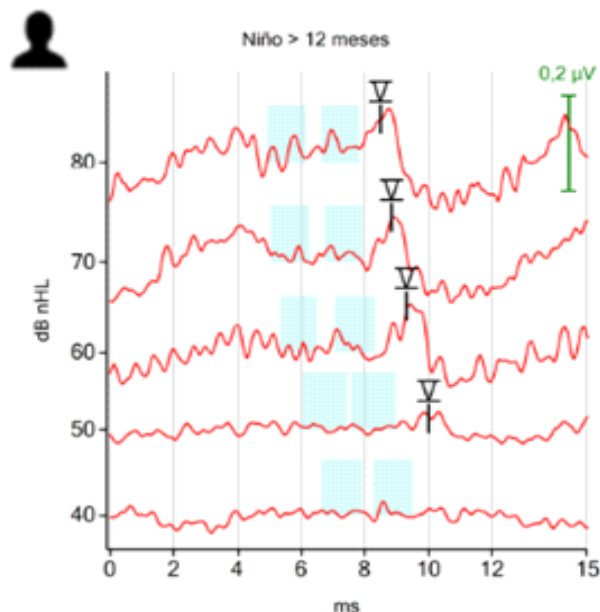
Imagen 3

Potenciales evocados de troncoencéfalo. A: vía aérea con umbrales de 60 dB en oído derecho y 70 dB en oído izquierdo y aumento de latencia en todas las ondas en ambos oídos. Transductor EC-03, estímulo "chirp" alternante. B: vía ósea con umbrales de 10dB. Transductor B71, estímulo "chirp" alternante

Derecho

ABR - 10/03/2022 11:37 - EC-03 - #0 / ECC-HP - #3600085

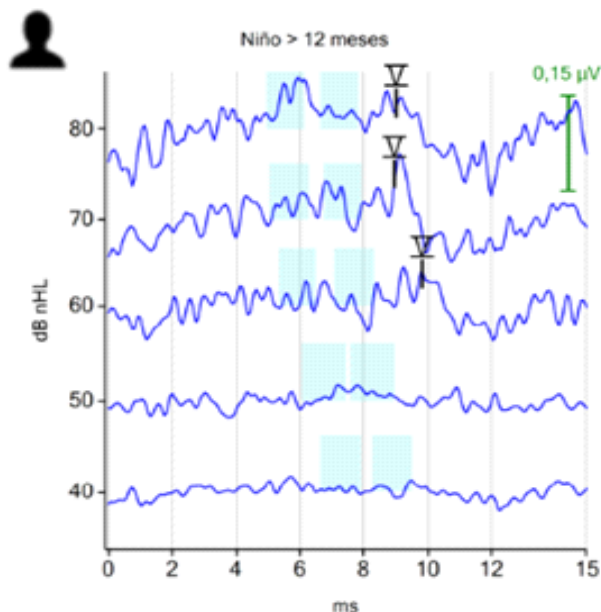
Stim. Type: Chirp Stim. Polarity: Alternante
Stim. Rate: 90 Hz Averages: 1683-5968



Izquierdo

ABR - 10/03/2022 11:37 - EC-03 - #0 / ECC-HP - #3600085

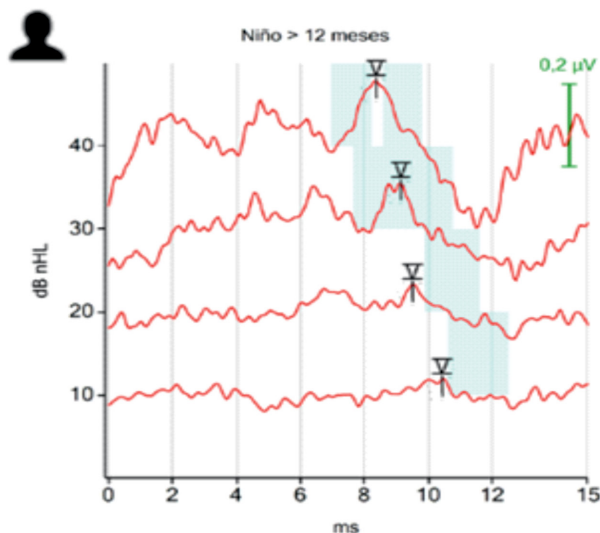
Stim. Type: Chirp Stim. Polarity: Alternante
Stim. Rate: 90 Hz Averages: 1690-5953



Derecho

ABR - 10/03/2022 11:44 - B71 - #6500476 / EC-03 - #0 / ECC-HP - #3600085

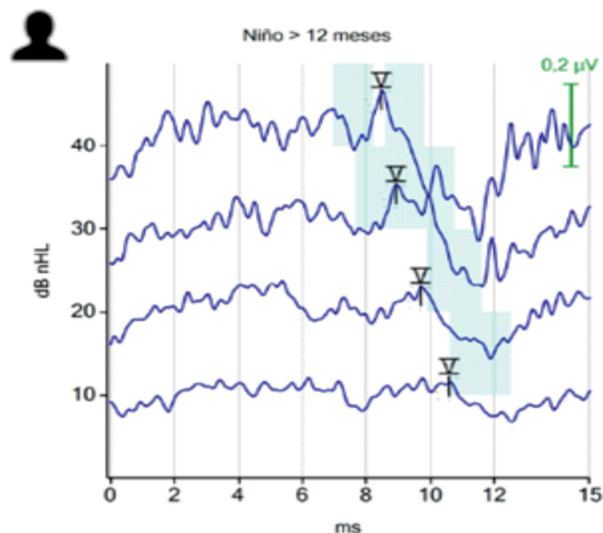
Stim. Type: Chirp Stim. Polarity: Alternante
Stim. Rate: 81 Hz Averages: 975-5927



Izquierdo

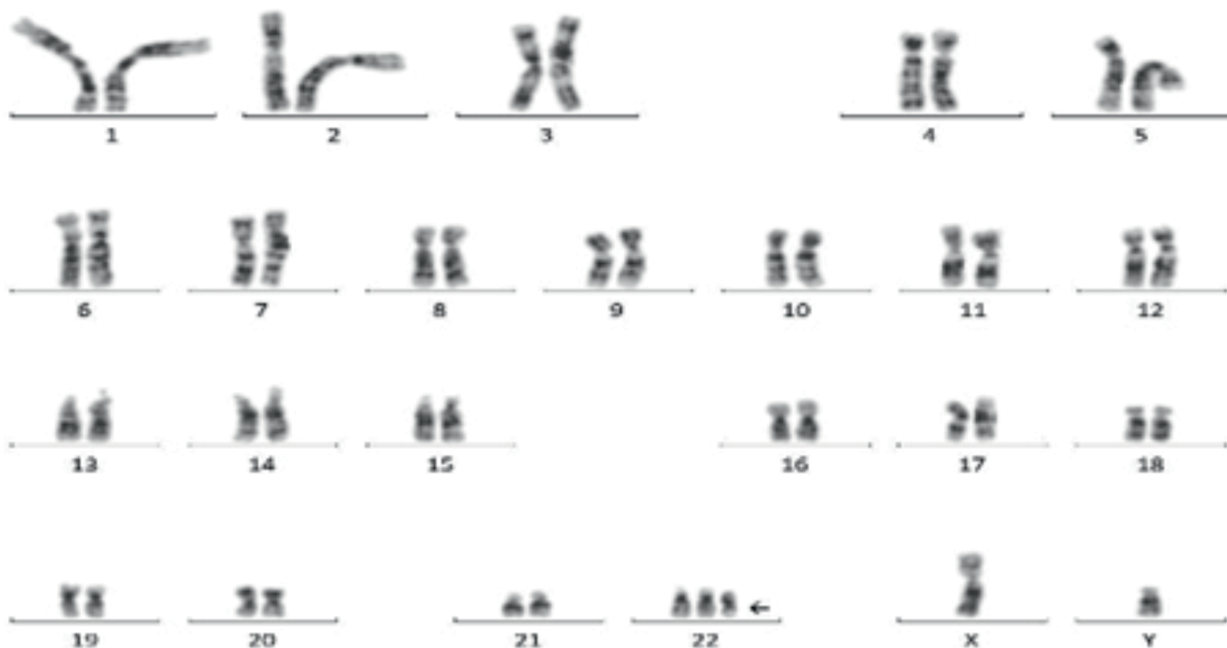
ABR - 10/03/2022 11:41 - B71 - #6500476 / EC-03 - #0 / ECC-HP - #3600085

Stim. Type: Chirp Stim. Polarity: Alternante
Stim. Rate: 81 Hz Averages: 677-2508



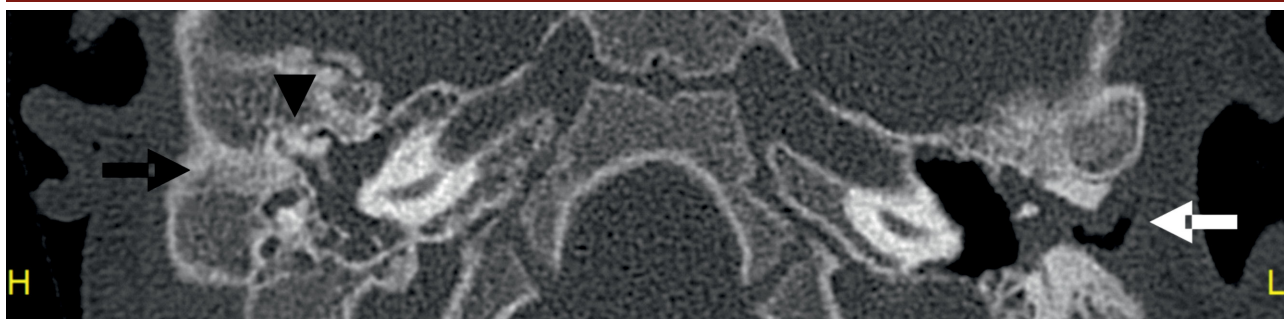
Imogen 4

Cariotipo en sangre periférica 47,XY,+mar[16]/46,XY[9]. Se señala microcromosoma supernumerario bisatelitado (flecha)



Imogen 5

Imagen transversal de TC identificando atresia CAE derecha (flecha negra) y estenosis de porción membranosa de OI (flecha blanca), se aprecia aireación parcial de caja timpánica izquierda y ocupación completa de la derecha. Se aprecia fusión martillo y yunque a pared anterior cavidad timpánica (cabeza de flecha).



Imogen 6

Se observa displasia de cadena bilateral con fusión martillo y yunque (flechas blancas). Hipoplasia de celdillas mastoideas (flechas negras). Hipoplasia de cavidad timpánica bilateral con tejido de partes blandas en su interior (cabezas de flecha).

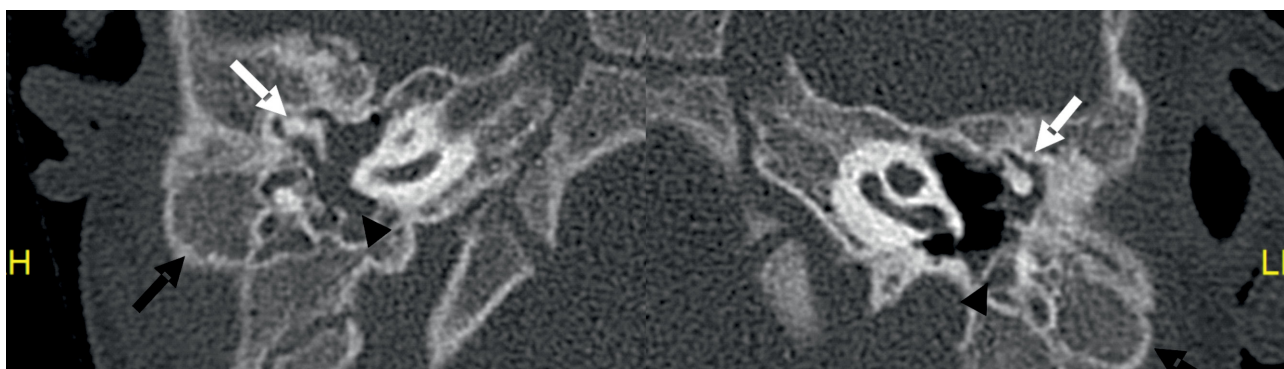


Imagen 7

Se observan ambos estribos (flechas blancas).

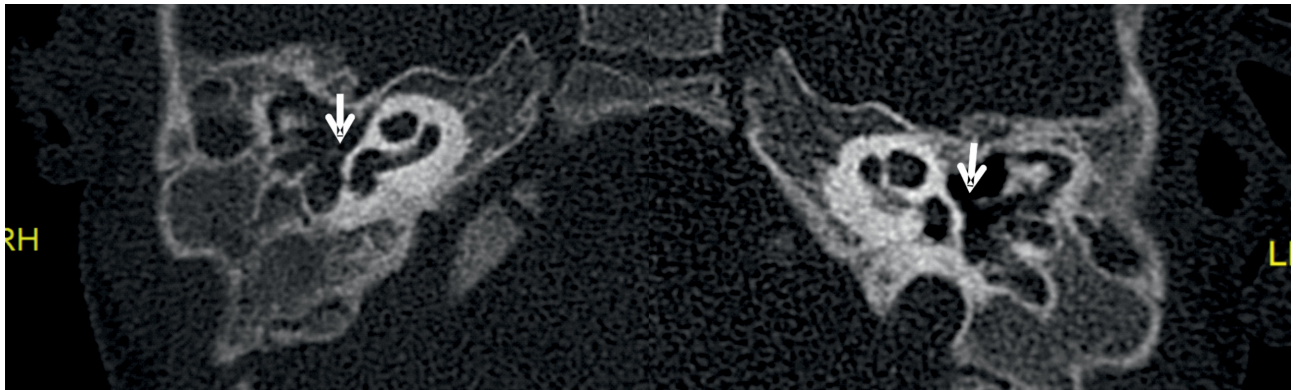


Imagen 8

Imagen transversal de TC en ventana ósea. Se identifica dilatación bilateral y simétrica de los dos tercios laterales de canales subarcuatos o petromastoideos (flechas blancas) con preservación del tercio proximal (flechas negras).


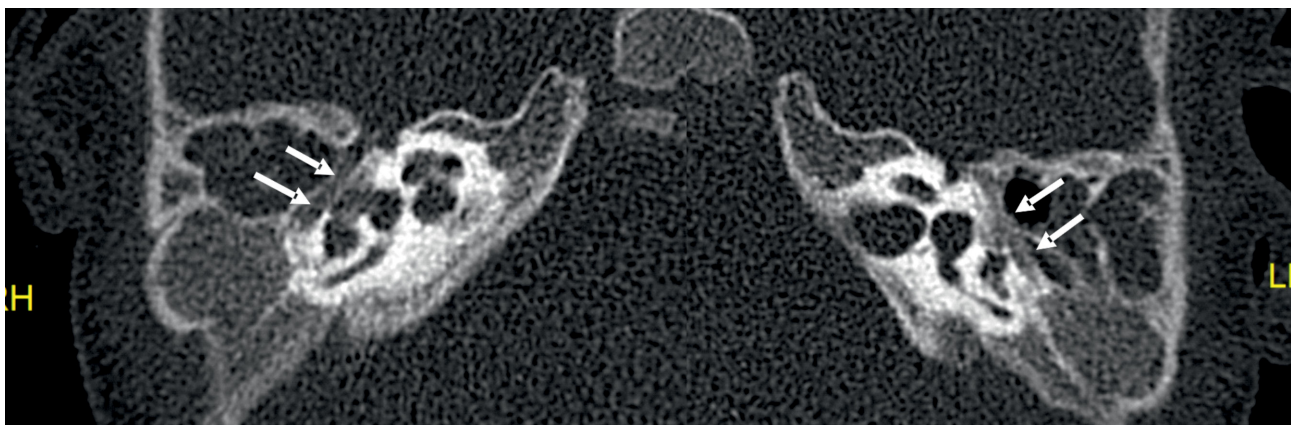


Imagen 9

Recorrido y grosor normal y simétrico de la porción timpánica de ambos nervios faciales (flechas blancas).



una banda elástica y apoyo logopédico que obtuvo buena respuesta auditiva. En el futuro, cuando la edad y las condiciones del paciente lo permitan, se planteará la adaptación de implantes auditivos de vía ósea.

El manejo diagnóstico y terapéutico integral

del paciente fue consensuado en un comité multidisciplinar con presencia de pediatras, cirujanos pediátricos, otorrinolaringólogos y cirujanos maxilofaciales.

Discusión

El SOG es un síndrome genético raro causado por la trisomía o tetrasomía parcial del cromosoma 22. Tiene una incidencia de 1: 150.000 nacidos vivos¹. Se caracteriza clínicamente por la combinación de coloboma de iris, atresia anal, fisuras palpebrales con inclinación inferior, apéndices preauriculares, malformaciones cardíacas y renales e inteligencia normal o límite². El SOG presenta una elevada variabilidad fenotípica incluso entre individuos afectados de una misma familia². Dicha variabilidad condiciona la situación de infradiagnóstico de esta entidad^{3,4}.

Entre las malformaciones auriculares descritas se encuentran la oreja de implantación baja, el apéndice o fístula preauricular, el lóbulo hipoplásico, el antihélix prominente y la atresia de CAE¹. Como podemos observar la mayor parte de anomalías auriculares que encontramos en la literatura¹ son malformaciones menores, en nuestro caso en particular encontramos, además de la atresia de CAE, alteraciones a nivel del oído medio objetivadas ampliamente mediante TC.

En el SOG es habitual la presencia de un cromosoma supernumerario bisatelitado derivado del cromosoma 22 que condiciona la duplicación o triplicación de las secuencias proximales del brazo largo de dicho cromosoma (22q11). También ha sido descrita la duplicación intersticial de la región 22q11. En algunas ocasiones, y así fue en nuestro caso, hay presencia de mosaicismos del cromosoma supernumerario.

En la literatura no hay consenso sobre si existe correlación entre la severidad fenotípica y el grado de mosaicismo. Algunos autores postulan que no existe tal correlación³, sin embargo, un estudio reciente incide en la existencia de la misma⁵.

Los casos tienden a ser esporádicos aunque afectaciones de patrón familiar han sido descritas⁶. La realización de un cariotipo es la prueba diagnóstica de referencia. También se pueden realizar técnicas de hibridación fluorescente *in situ* (FISH) o un array genómico de hibridación⁷.

Es esencial el tratamiento integral del paciente consensuado en comités multidisciplinares para solventar las diferentes malformaciones presentes en el paciente⁸. Así fue en el caso que nos ocupa, se decidió tratar en primer lugar la malformación anorrectal por ser la más urgente y posteriormente se completó el estudio y tratamiento del resto de malformaciones.

El pronóstico tiende a ser favorable pero depende fundamentalmente de la presencia o no de malformaciones renales y cardíacas asociadas⁴. Existen casos prenatales de gran severidad cuyo pronóstico depende de la hipoplasia cerebelosa⁹.

El SOG es raro pero debe ser sospechado ante la presencia conjunta de malformaciones anorrectales, auriculares y oculares. El estudio genético mediante cariotipo es fundamental para la confirmación diagnóstica mientras que el estudio audiológico es esencial para filiar correctamente la afectación auditiva y poder llevar a cabo estrategias terapéuticas precisas y personalizadas.

Conflicto de intereses

Los autores declaran que no tienen ningún conflicto de interés con respecto a este artículo.

Confidencialidad de los datos

Los autores declaran que siguieron los protocolos de su trabajo en la publicación de datos de pacientes.

Protección de personas y animales

Los autores declaran que los procedimientos seguidos están de acuerdo con las normas establecidas por los directores de la Comisión de Ética e Investigación Clínica y de acuerdo con la Declaración de Helsinki de la Asociación Médica Mundial.

Política de Privacidad, Consentimiento Informado y Autorización del Comité de Ética

Los autores declaran que tienen consentimiento por escrito para el uso de fotografías de pacientes en este artículo.

Financiación

Este trabajo no recibió ninguna contribución, financiación o beca.

Disponibilidad de datos científicos

No hay conjuntos de datos disponibles públicamente relacionados con este trabajo.

Referências bibliográficas

- 1.Sharma D, Murki S, Pratap T, Vasikarla M. Cat eye syndrome. *BMJ Case Rep.* 2014 May 19;2014:bcr2014203923. doi: 10.1136/bcr-2014-203923.
- 2.Rosa RF, Mombach R, Zen PR, Graziadio C, Paskulin GA. Clinical characteristics of a sample of patients with cat eye syndrome. *Rev Assoc Med Bras* (1992). 2010 Jul-Aug;56(4):462-5. doi: 10.1590/s0104-42302010000400021.
- 3.Knijnenburg J, van Bever Y, Hulsman LO, van Kempen CA, Bolman GM, van Loon RL. et al. A 600 kb triplication in the cat eye syndrome critical region causes anorectal, renal and preauricular anomalies in a three-generation family. *Eur J Hum Genet.* 2012 Sep;20(9):986-9. doi:10.1038/ejhg.2012.43.
- 4.Alamer L, Bassant S, Alhazmi R, Alzahrani M. Rare otologic presentation of cat eye syndrome. *Ann Saudi Med.* 2019 Nov-Dec;39(6):441-443. doi: 10.5144/0256-4947.2019.441.
- 5.Kvarnung M, Lindstrand A, Malmgren H, Thastrom A, Jacobson L, Dahl N. et al. Inherited mosaicism for the supernumerary marker chromosome in cat eye syndrome: Inter- and intra-individual variation and correlation to the phenotype. *Am J Med Genet A.* 2012 May;158A(5):1111-7. doi: 10.1002/ajmg.a.35311.
- 6.Belanger SI, Pacanaro AN, Bellucco FT, Christofolini DM, Kulikowski LD, Guilherme RS. et al. Wide clinical variability in cat eye syndrome patients: Four non-related patients and three patients from the same family. *Cytogenet Genome Res.* 2012;138(1):5-10. doi: 10.1159/000341570.
- 7.Xue H, Chen X, Lin M, Lin N, Huang H, Yu A. et al. Prenatal diagnosis and molecular cytogenetic identification of small supernumerary marker chromosomes: analysis of three prenatal cases using chromosome microarray analysis. *Aging (Albany NY).* 2020 Dec 9;13(2):2135-2148. doi: 10.18632/aging.202220.
- 8.Hernández-Medrano C, Hidalgo-Bravo A, Villanueva-Mendoza C, Bautista-Tirado T, Apam-Garduño D. Mosaic cat eye syndrome in a child with unilateral iris coloboma. *Ophthalmic Genet.* 2021 Feb;42(1):84-87. doi: 10.1080/13816810.2020.1839918.
- 9.Jedraszak G, Receveur A, Andrieux J, Naepels P, Mathieu-Dramard M, Bremond-Gignac D. et al. A severe prenatal presentation of Cat Eye Syndrome. *Clin Dysmorphol.* 2013 Oct;22(4):175-177. doi: 10.1097/MCD.0000000000000011.